

## Pseudoaneurisma da artéria poplítea em um paciente com Síndrome de Ehlers-Danlos Tipo VI

### *Pseudoaneurysm of the popliteal artery in a patient with Type VI Ehlers-Danlos Syndrome*

Fábio Linardi<sup>1</sup>, Jorge Augusto Leite Zbeidi<sup>1</sup>, Carolina Mamy Kaida<sup>1</sup>, Luis Carlos Mendes de Brito<sup>1</sup>, Luis Eduardo Bolognesi<sup>1</sup>, Fernanda Maria Resegue Angelieri<sup>1</sup>, Marta Wey Vieira<sup>1</sup>, José Augusto Costa<sup>1</sup>

#### Resumo

A Síndrome de Ehlers-Danlos (EDS) é uma rara doença hereditária do tecido conjuntivo proveniente de uma alteração da síntese do colágeno. A principal característica da EDS é a extrema fragilidade do tecido conjuntivo, que pode resultar em rotura uterina, perfuração intestinal espontânea e várias doenças vasculares como aneurismas, pseudoaneurismas, dissecções arteriais e roturas espontâneas. Os autores relatam o caso de um paciente de 11 anos de idade que apresentava tumor pulsátil na fossa poplítea esquerda após trauma leve com bola de futebol. Diagnosticado pseudoaneurisma de artéria poplítea pelo doppler arterial, confirmado através da angiografia, optou-se pela exploração arterial e devido à fragilidade da parede não foi possível a sua reconstrução. Realizada a ligadura simples da artéria proximal. Evoluiu com isquemia grave do membro e após autorização da família foi realizada a sua amputação. No segundo dia do pós-operatório o paciente apresentou uma dissecção aguda da aorta torácica, evoluindo a óbito.

**Palavras-chave:** pseudoaneurisma; artéria poplítea; Síndrome de Ehlers-Danlos.

#### Abstract

Ehlers-Danlos Syndrome (EDS) is a rare inherited connective tissue disease arising from an abnormality of collagen synthesis. The main feature of EDS is the extreme fragility of connective tissues, which can result in uterine rupture, spontaneous intestinal drilling and vascular diseases such as aneurysms, pseudoaneurysms, arterial dissections and spontaneous ruptures. This paper describes the case of an 11-year-old patient who presented a pulsatile mass in the left popliteal fossa after a minor trauma caused by a soccer ball. A pseudoaneurysm of the popliteal artery was diagnosed with arterial Doppler ultrasound and confirmed using angiography. An exploratory investigation revealed that the artery wall was too weak to allow reconstruction and the proximal artery was ligated. The patient developed severe limb ischemia and after authorization by the family the limb was amputated. Two days after surgery, the patient died as a result of acute thoracic aortic dissection.

**Keywords:** pseudoaneurysm; popliteal artery; Ehlers-Danlos syndrome.

<sup>1</sup> Pontifícia Universidade Católica de São Paulo – PUC-SP, Faculdade de Ciências Médicas e da Saúde, Departamento de Cirurgia, Sorocaba, SP, Brasil.

Fonte de financiamento: Nenhuma.

Conflito de interesse: Os autores declararam não haver conflitos de interesse que precisam ser informados.

Submetido em: Agosto 12, 2015. Aceito em: Outubro 23, 2015.

O estudo foi realizado na Faculdade de Ciências Médicas e da Saúde da Pontifícia Universidade Católica de São Paulo (PUC-SP), Sorocaba, SP, Brasil.

## INTRODUÇÃO

A síndrome de Ehlers-Danlos é uma doença hereditária do tecido conjuntivo caracterizada por hiper mobilidade articular, fragilidade da pele e hiperextensibilidade. O tipo VI é uma variante autossômica recessiva da síndrome caracterizada por cifoescoliose neonatal, frouxidão articular generalizada, fragilidade da pele e hipotonia muscular severa no nascimento. Bioquimicamente, ocorre modificação na biossíntese de colágeno devido a uma deficiência da enzima lisil-hidroxilase, levando a deficiência de hidroxilação dos resíduos de lisina e prolina das cadeias de pró-colágeno. Os resíduos servem como locais de ligação para galactose e glucosilgalactose e atuam também no processo de reticulação que dá ao colágeno resistência e tração. Relaciona-se à mutação no gene PLOD1, localizado no cromossomo 1p36.22<sup>1,4</sup>.

## DESCRIÇÃO DO CASO

Paciente do sexo masculino, branco, 11 anos, com dor e edema no membro inferior esquerdo associada a dificuldade para deambular há cinco dias, após trauma com bola de futebol.

Filho de pais consanguíneos, primos em primeiro grau, com história familiar de Síndrome de Ehlers-Danlos Tipo VI, tendo ele, um irmão e uma irmã com o mesmo quadro realizado acompanhamento no ambulatório de genética clínica da Faculdade de Ciências Médicas e da Saúde da PUC-SP (campus Sorocaba).

Ao exame físico apresentava dificuldade de deambulação, edema no membro inferior esquerdo e presença de massa tumoral pulsátil no cavo poplíteo, com pulsos distais presentes.

A ultrassonografia com doppler mostrou artéria poplíteia pérvia com fluxo trifásico e presença de grande hematoma na fossa poplíteia, exibindo fluxo turbilhonar no seu interior. Localizado 3 cm acima e 6 cm abaixo da linha articular do joelho, com 3 cm de diâmetro e 9 cm de extensão (Figura 1).

Na arteriografia observou-se a presença de dilatação fusiforme compatível com pseudoaneurisma da artéria poplíteia (Figura 2).

Optou-se por tratamento cirúrgico. Por acesso posterior foi realizada incisão em forma de Z para abordagem dos vasos poplíteos e dissecação direta do pseudoaneurisma. Notou-se extrema fragilidade dos tecidos (Figuras 3, 4 e 5).

Realizada tentativa de anastomose distal na artéria tibial posterior com veia safena magna invertida ipsilateral sem sucesso devido à fragilidade da parede arterial.

A anastomose proximal foi tentada na artéria femoral superficial distal mas não foi possível, pois não havia estrutura suficientemente firme para ancoragem dos pontos.

Optou-se então pela ligadura da artéria femoral com fio de algodão 2-0, muito dificultada pela fragilidade da artéria.

Paciente foi encaminhado para a UTI e, devido à isquemia instalada, foi submetido à amputação transfemoral.

O paciente evoluiu para o óbito no segundo dia do pós-operatório, sendo então encaminhado para o serviço de verificação de óbito, onde se constatou como causa mortis hemorragia torácica devido à dissecação da aorta torácica.

## DISCUSSÃO

Na Síndrome de Ehlers-Danlos, a doença está presente desde o nascimento e seus sintomas, quando percebidos, são identificados em idade mais avançada. Atualmente apresenta 11 variantes já identificadas, sendo que todas as formas apresentam as características clínicas típicas, que variam de intensidade<sup>1</sup>.

O tipo VI, autossômico recessivo, extremamente raro, apresenta-se clinicamente com estatura normal ou elevada, hábito marfanoide, alterações oftalmológicas (ceratocone, microcórnea, miopia, descolamento

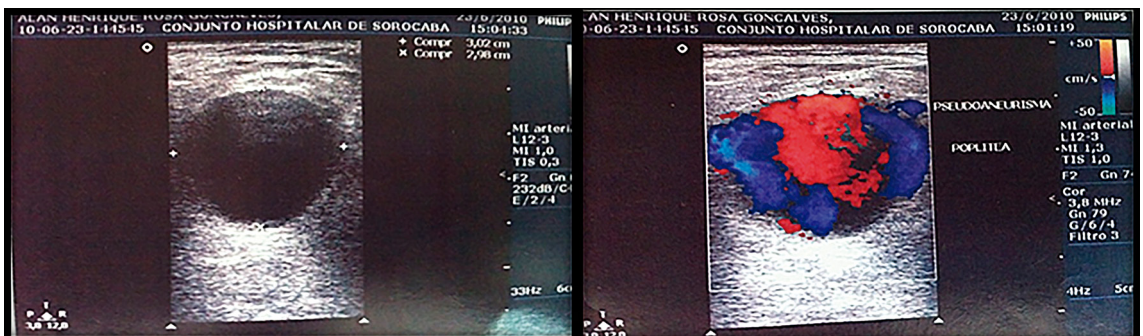


Figura 1. Doppler arterial do membro inferior esquerdo.

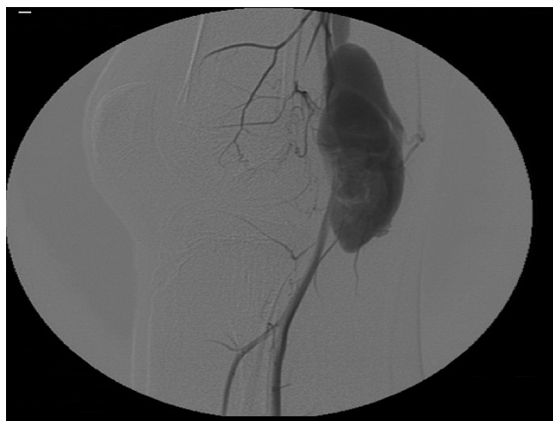


Figura 2. Arteriografia do membro inferior esquerdo.

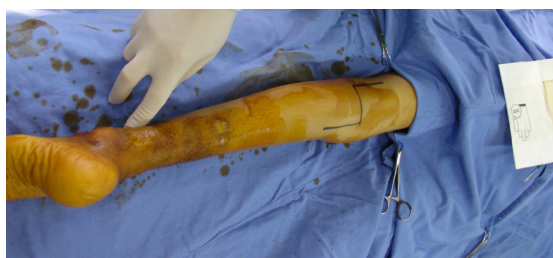

Figura 3. Posição ventral do paciente e incisão em Z no cavo poplíteo.

de retina, ruptura ocular, esclera azulada, epicanto, glaucoma e cegueira), ponte nasal baixa, alteração na implantação dos dentes, alterações cardíacas, ruptura arterial, alterações da função pulmonar em decorrência das deformidades do tórax, hemorragia gastrointestinal, hérnia inguinal, divertículos de bexiga, frouxidão ligamentar, osteoporose, luxações articulares, cifoescoliose, aracnodactilia, pés planos, pele hiperextensível e aveludada e hipotonia<sup>1-4</sup>.

Nesses pacientes, o seguimento inclui exame físico anual, ecocardiograma, ultrassom de carótidas e abdômen. A arteriografia é indicada apenas se a embolização for considerada. Complicações vasculares incluem ruptura espontânea, dissecação e aneurisma dissecante<sup>5,6</sup>. A hemorragia por ruptura arterial é mais frequente em homens jovens, com maior incidência nas artérias da cavidade abdominal, seguida da artéria poplítea<sup>5</sup>. Em pacientes com complicações assintomáticas, são tratados conservadoramente. Pacientes com sangramento requerem cirurgia de emergência ou embolização endovascular.

Na revisão bibliográfica através do PubMed não foi encontrado nenhum relato de caso semelhante sobre Ehlers-Danlos tipo VI, mas foram encontrados 11 artigos publicados e relacionados.

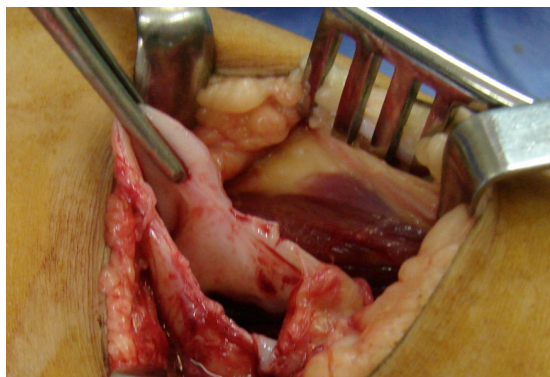


Figura 4. Dissecção direta do pseudoaneurisma.

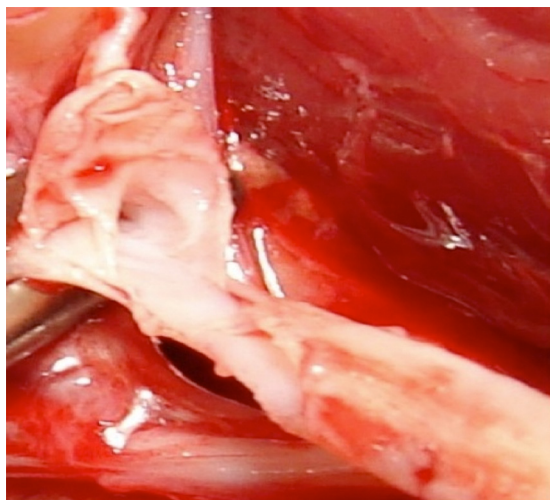


Figura 5. Aspecto frágil da parede da artéria poplítea.

Freeman et al.<sup>6</sup> realizaram uma revisão de relatos de casos publicados entre janeiro de 1975 a julho de 1995, totalizando 45 casos de complicações vasculares relacionadas à Síndrome de Ehlers-Danlos tipo VI. Nesse artigo, os autores concluem que as complicações vasculares devem ser tratadas sem cirurgia e sem exames de imagem invasivos<sup>7-9</sup>. A arteriografia apresenta grande risco de hemorragia, dissecação, pseudoaneurisma e fístula arteriovenosa, optando-se assim por ultrassom ou angiorressonância<sup>5</sup>.

Quando a cirurgia se faz necessária, o tratamento deve ser apenas a ligadura do vaso acometido, pois entre os 45 casos relatados, 28 foram submetidos a tratamento cirúrgico, sendo 20 reconstruções e oito ligaduras. O número de óbitos foi de 20 (30%), todos do grupo das 20 reconstruções. A taxa de morbidade e mortalidade dos exames de imagens invasivos foi de 5% a 16%<sup>5</sup>.

Devido à escassa incidência dessa doença e à alta taxa de mortalidade, não há na literatura médica relatos

clínicos que permitam definir um tratamento padrão. O tratamento de eleição, teoricamente, parece ser o endovascular, por sua menor agressividade, mas pode apresentar resultados fatais com o difícil controle do local de cateterização, rotura da artéria com técnica de angioplastia com balão ou stent<sup>5</sup>. Os autores concluem que a melhor opção, quando cirúrgica, é a ligadura, devido à fragilidade do vaso, sendo os exames complementares preferencialmente não invasivos<sup>10-13</sup>. Destacam ainda o tratamento clínico, como o controle da pressão arterial, para diminuir o risco de ruptura e, se necessário, o uso de betabloqueadores para prevenir a expansão arterial. Se faz necessário, também, evitar realizar exercícios de alto impacto, como ginástica ou longas corridas. O aconselhamento genético faz parte do acompanhamento. É indispensável a identificação e diagnóstico precoce para minimizar complicações, melhorando a qualidade de vida dos pacientes.

## REFERÊNCIAS

- Beighton P, Paeppe AD, Steinmann B, Tsiouras P, Wenstrup RJ. Ehlers-Danlos syndromes: revised nosology, Villefranche, 1997. *Am J Med Genet.* 1998;77(1):31-7. [http://dx.doi.org/10.1002/\(SICI\)1096-8628\(19980428\)77:1<31::AID-AJMG8>3.0.CO;2-O](http://dx.doi.org/10.1002/(SICI)1096-8628(19980428)77:1<31::AID-AJMG8>3.0.CO;2-O). PMID:9557891.
- Heim P, Raghunath M, Meiss L, et al. Ehlers-Danlos syndrome type VI (EDS VI): problems of diagnosis and management. *Acta Paediatr.* 1998;87(6):708-10. <http://dx.doi.org/10.1111/j.1651-2227.1998.tb01537.x>. PMID:9686670.
- Ihme A, Risteli L, Krieg T, et al. Biochemical characterization of variants of the Ehlers-Danlos syndrome type VI. *Eur J Clin Invest.* 1983;13(4):357-62. <http://dx.doi.org/10.1111/j.1365-2362.1983.tb00113.x>. PMID:6413223.
- Wenstrup RJ, Murad S, Pinnell SR. Ehlers-Danlos syndrome type VI: clinical manifestations of collagen lysyl hydroxylase deficiency. *J Pediatr.* 1989;115(3):405-9. [http://dx.doi.org/10.1016/S0022-3476\(89\)80839-X](http://dx.doi.org/10.1016/S0022-3476(89)80839-X). PMID:2504907.
- Artázcoz AV, Montoya JJ, Vilardell PL. Rotura espontânea de artéria femoral em paciente afecto de Ehlers-Danlos syndrome type IV o Sacks-Barbara. *Cir Esp.* 2009;86:179-89. PMID:19539900.
- Freeman RK, Swegle J, Sise MJ. The surgical complications of Ehlers-Danlos syndrome. *Am Surg.* 1966;62(10):869-73. PMID:8813174.
- Oderich GS, Panneton JM, Bower TC, et al. The spectrum, management and clinical outcome of Ehlers-Danlos syndrome type IV: A 30 year experience. *J Vasc Surg.* 2005;42(1):98-106. <http://dx.doi.org/10.1016/j.jvs.2005.03.053>. PMID:16012458.
- Domenick N, Cho JS, Abu Hamad G, Makaroun MS, Chaer RA. Endovascular repair of multiple infrageniculate aneurysms in a patient with vascular type Ehlers-Danlos syndrome. *J Vasc Surg.* 2011;54(3):848-50. <http://dx.doi.org/10.1016/j.jvs.2011.01.035>. PMID:21458207.
- Onnensen BH, Sternbergh WC 3rd, Mannava K, Money SR. Endovascular repair of na iliac artery aneurysm in a patient with Ehlers-Danlos syndrome type IV. *J Vasc Surg.* 2007;45(1):177-9. <http://dx.doi.org/10.1016/j.jvs.2006.08.071>. PMID:17210404.
- Singh M, Puppala S, Pollitt RC, Sobey GJ, Scott DJ. Femoral artery dissection in vascular type Ehlers-Danlos syndrome: leave well alone? *Eur J Vasc Endovasc Surg.* 2012;43(3):341-2. <http://dx.doi.org/10.1016/j.ejvs.2011.12.005>. PMID:22226700.
- Lum YW, Brooke BS, Arnaoutakis GJ, Williams TK, Black JH 3rd. Endovascular procedures in patient with Ehlers-Danlos syndrome: review of clinical outcomes and iatrogenic complications. *Ann Vasc Surg.* 2012;26(1):25-33. <http://dx.doi.org/10.1016/j.avsg.2011.05.028>. PMID:21945330.
- Kimura K, Sakai-Kimura M, Takahashi R, et al. Too friable to treat? *Lancet.* 2010;375(9725):1578. [http://dx.doi.org/10.1016/S0140-6736\(10\)60238-3](http://dx.doi.org/10.1016/S0140-6736(10)60238-3). PMID:20435230.
- Nasser M, Vega MB, Pivetta LGA, et al. Dissecção da artéria carótida interna em paciente com síndrome de Ehlers-Danlos tipo IV: diagnóstico e manejo. *J Vasc Bras.* 2013;12:174-9.

## Correspondência

Fábio Linardi

Pontifícia Universidade Católica de São Paulo – PUC-SP, Campus Sorocaba

Rua Mario Guilherme Notari, 1100

CEP 18016-630 - Sorocaba, SP, Brasil

Tel.: +55 (15) 3227-1612

E-mail: flinardi@terra.com.br

## Informações sobre os autores

FL - Professor do serviço de cirurgia vascular da Pontifícia Universidade Católica de São Paulo (PUC-SP).

JALZ - Residente do serviço de cirurgia vascular da Pontifícia Universidade Católica de São Paulo (PUC-SP).

CMK - Residente do serviço de cirurgia vascular da Pontifícia Universidade Católica de São Paulo (PUC-SP).

LCMB - Professor do serviço de cirurgia vascular da Pontifícia Universidade Católica de São Paulo (PUC-SP).

LEB - Médico do serviço de cirurgia vascular da Pontifícia Universidade Católica de São Paulo (PUC-SP).

FMRA - Médica do serviço de cirurgia vascular da Pontifícia Universidade Católica de São Paulo (PUC-SP).

MWV - Professora do serviço de genética-clínica da Pontifícia Universidade Católica de São Paulo (PUC-SP).

JAC - Professor do serviço de cirurgia vascular da Pontifícia Universidade Católica de São Paulo (PUC-SP).

## Contribuições dos autores

Concepção e desenho do estudo: JALZ

Análise e interpretação dos dados: CMK, JAC

Coleta de dados: JALZ, CMK

Redação do artigo: FMRA, LEB

Revisão crítica do texto: FL

Aprovação final do artigo\*: FL

Análise estatística: LCMB, MWV

Responsabilidade geral pelo estudo: FL

\*Todos os autores leram e aprovaram a versão final submetida do J Vasc Bras.