

## Desconexão de cateter para quimioterapia: uma complicação rara?

### *Detachment of chemotherapy catheters: a rare complication?*

Alexandre Faraco de Oliveira<sup>1</sup>, Horácio de Oliveira Filho<sup>2</sup>

#### Resumo

A utilização de cateteres totalmente implantáveis no tratamento quimioterápico constitui uma necessidade que acarreta o risco de múltiplas complicações, algumas inerentes à inserção do dispositivo e outras relacionadas ao próprio cateter. Relatamos três casos nos quais o cateter apresentou-se desacoplado de seu respectivo reservatório. No primeiro caso, ocorreu a desconexão do cateter de seu respectivo reservatório, e nos outros dois casos, verificou-se a fragmentação do cateter. Em todos os casos, foi necessária a retirada endovascular do cateter. Tal desfecho é apontado como raro, mas costuma estar presente na maioria das revisões e traz consigo o risco de complicações graves, ainda que frequentemente seja assintomático. É desejável o acompanhamento de pacientes que possuem tais cateteres a fim de que se possa detectar precocemente tais complicações e compreender os fatores que determinam o aparecimento dessas situações.

**Palavras-chave:** cateteres venosos centrais; falha de equipamento; dispositivo de acesso vascular.

#### Abstract

Use of totally implantable catheters for chemotherapy treatment is a necessity, but one which brings with it risks of multiple complications, some inherent to insertion of the device and others related to the catheter itself. We describe three cases in which the catheter became disconnected from its reservoir. In the first case, the catheter became completely detached from its reservoir and in the second and third cases the catheter itself underwent fragmentation. In all three cases it was necessary to withdraw the endovascular catheter. This event is described as rare, but it tends to be present in the majority of reviews and it is associated with the risk of serious complications, even though it is often asymptomatic. It is advisable to follow-up patients who have these catheters implanted in order to detect these complications early and to enable understanding of the factors that cause these situations to occur.

**Keywords:** central venous catheters; equipment failure; vascular access devices.

<sup>1</sup> Universidade do Planalto Catarinense – UNIPLAC, Lages, SC, Brasil.

<sup>2</sup> Clínica Ana Carolina, Lages, SC, Brasil.

Fonte de financiamento: Nenhuma.

Conflito de interesse: Os autores declararam não haver conflitos de interesse que precisam ser informados.

Submetido em: Agosto 09, 2016. Aceito em: Novembro 07, 2016.

O estudo foi realizado no Hospital Tereza Ramos, Lages, SC, Brasil.

## INTRODUÇÃO

Os cateteres utilizados para infusão de quimioterápicos são um instrumento bastante útil e, por vezes, fundamental para a realização do tratamento oncológico. Seja devido à ação irritante da droga nas veias dos membros superiores ou à necessidade de múltiplas sessões, a ausência de um acesso adequado impossibilita o tratamento em diversos casos<sup>1</sup>.

O cateter totalmente implantável (CTI) do tipo *port-a-cath* tende a ser a escolha principal, pois, uma vez instalado, permite o acesso permanente a uma veia profunda, necessitando apenas a punção de seu reservatório para tal. Oferece, além da infusão de medicamentos, a possibilidade de coleta de sangue para exames. Com a ampliação dos tratamentos quimioterápicos existentes e a sobrevida cada vez maior dos pacientes proporcionada por esses tratamentos, tais cateteres passaram a ser utilizados em maior quantidade e por maior tempo<sup>1</sup>.

Existem diversas complicações associadas tanto à implantação quanto ao uso de tais dispositivos. As complicações mais graves são relacionadas ao implante propriamente dito, como pneumotórax ou hemotórax, e costumam manifestar-se imediatamente, sendo relacionadas à escolha do local de punção. Complicações mais comuns, como hematoma ou infecção no local da punção, tendem a ocorrer mais tardiamente, mas costumam gerar poucos riscos ao paciente e ser facilmente detectadas<sup>2</sup>.

Neste trabalho, relatamos três casos nos quais o cateter apresentou-se desconectado de seu reservatório sem que houvesse causa aparente para tal. Ele se tornou um corpo estranho no sistema venoso profundo, especificamente na cava superior, acarretando o risco de complicações potencialmente graves e de difícil diagnóstico. A seguir, faremos uma revisão para situar tais complicações em relação aos relatos existentes.

## RELATOS DOS CASOS

Caso 1: paciente feminina, 28 anos, apresentou neoplasia de mama esquerda durante a primeira gestação, sendo submetida a mastectomia esquerda com aproximadamente 26 semanas de gestação. Com 34 semanas de gestação, foi realizado o parto cesariano, seguido do implante de cateter para quimioterapia através de punção em veia subclávia direita e fixação do reservatório no tórax (Figura 1). Cerca de 10 dias após o implante do cateter, a paciente queixou dor cervical à direita associada à tumefação em trajeto de veia jugular interna direita e dor à palpação local. Foi realizada nova radiografia de tórax, que evidenciou desconexão entre o cateter e o reservatório (Figura 2).

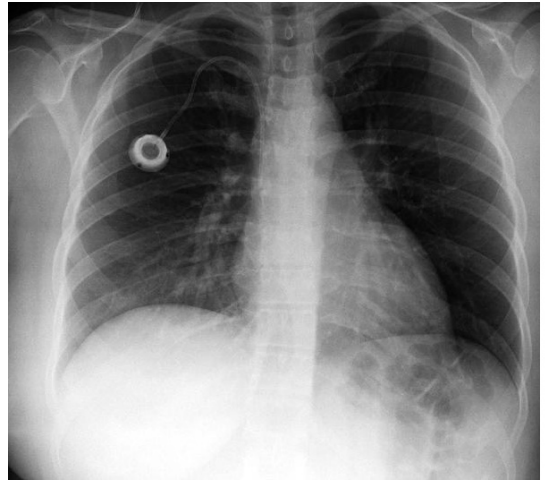


Figura 1. Radiografia de tórax demonstrando reservatório e cateter implantados através de punção em veia subclávia direita.

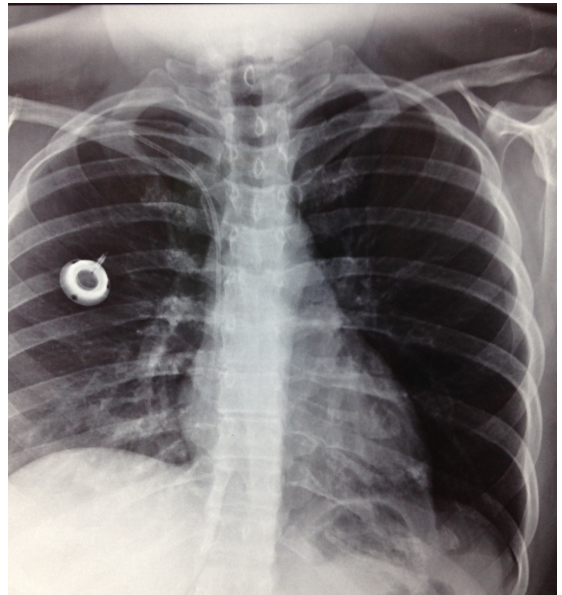


Figura 2. Cateter desconectado de reservatório implantado em tórax à direita.

Foi então realizada ultrassonografia com Doppler cervical, que evidenciou trombose da veia jugular interna. A paciente foi submetida a anticoagulação, apresentando regressão completa dos sintomas relacionados à trombose após 15 dias. A anticoagulação foi suspensa por 72 horas. Em seguida, a paciente foi submetida a retirada endovascular do cateter através de cateterização via veia femoral comum direita, com posterior reintrodução da anticoagulação.

Caso 2: paciente feminina, 33 anos, apresentou neoplasia de mama direita, sendo submetida a

mastectomia direita. Aproximadamente 90 dias após a cirurgia de mama, foi submetida a implante de cateter para quimioterapia a partir de punção em veia subclávia esquerda, com fixação do reservatório em tórax à esquerda. A paciente utilizou o acesso para a realização de cinco sessões de quimioterapia em um período de 5 meses, não havendo relatos de qualquer dificuldade de utilização do acesso. Ao comparecer para a sexta sessão do tratamento, o cateter não demonstrou refluxo ao ser puncionado, e a paciente foi encaminhada ao serviço vascular. Realizada radiografia de tórax, evidenciou-se o reservatório e um pequeno segmento do cateter implantados em tórax à esquerda, e um pedaço de cerca de 10 cm do cateter alojado na projeção da área cardíaca (Figuras 3-5). A paciente apresentou-se assintomática, negando dor ou desconforto torácico, taquicardia ou taquipneia. A paciente foi então submetida a retirada endovascular do cateter através de cateterização via veia femoral comum direita.

Caso 3: paciente feminina, 60 anos, apresentou neoplasia de mama direita, sendo submetida a mastectomia direita. Aproximadamente 60 dias após a cirurgia de mama, foi submetida a implante de cateter para quimioterapia a partir de punção em veia subclávia direita, com fixação do reservatório em tórax à direita. A paciente utilizou o acesso para a realização de múltiplas sessões de quimioterapia, em um período de 19 meses, não havendo relatos de qualquer dificuldade de utilização do acesso. Ao comparecer à 20ª sessão do tratamento, o cateter não demonstrou refluxo ao ser puncionado, e a paciente foi encaminhada ao serviço vascular. Realizada radiografia de tórax,

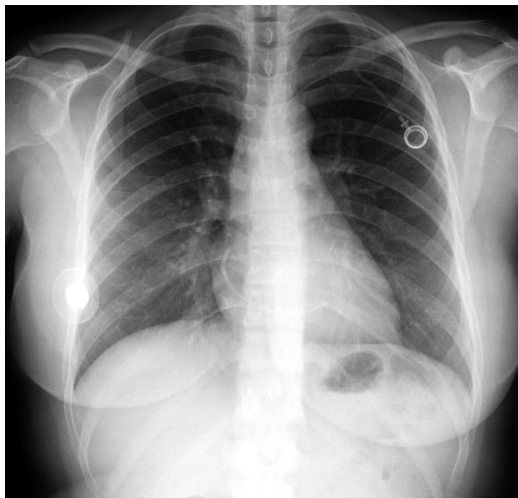


Figura 3. Radiografia demonstrando o reservatório e parte do cateter implantados em tórax à esquerda, com maior porção do cateter embolizada na área cardíaca.

observou-se a fragmentação do cateter (Figura 6). A paciente apresentou-se assintomática, negando dor ou desconforto torácico, taquicardia ou taquipneia, sendo, em seguida, encaminhada para a retirada endovascular do cateter.

## DISCUSSÃO

A implantação de cateteres para realização de tratamento quimioterápico é um procedimento já bastante conhecido e com ampla utilização, de forma que as complicações mais frequentes também são bastante conhecidas<sup>1</sup>.

Existem complicações diretamente relacionadas ao local de punção e implantação do dispositivo.

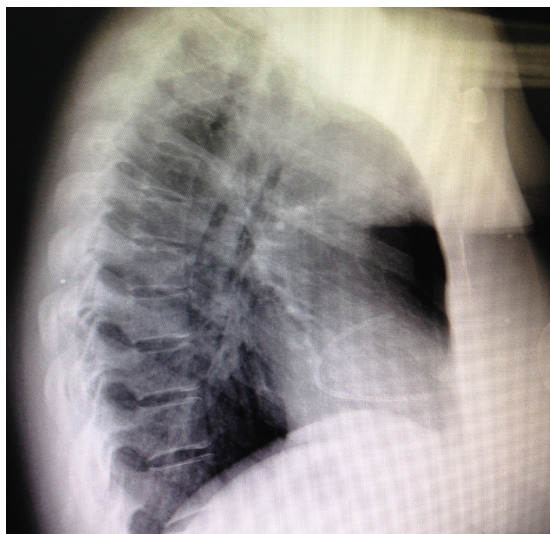


Figura 4. Radiografia demonstrando o reservatório e parte do cateter implantados em tórax à esquerda, com maior porção do cateter embolizada na área cardíaca.

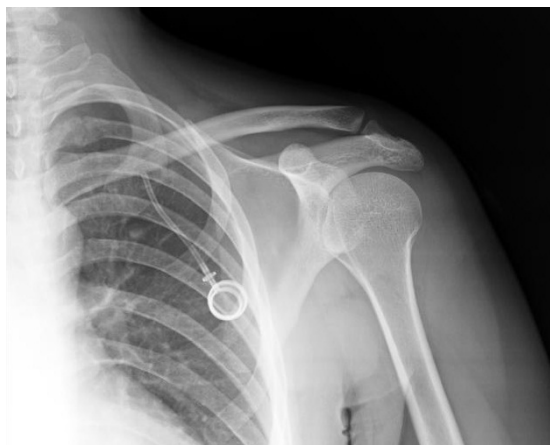

Figura 5. Radiografia demonstrando o reservatório e parte do cateter implantados em tórax à esquerda.



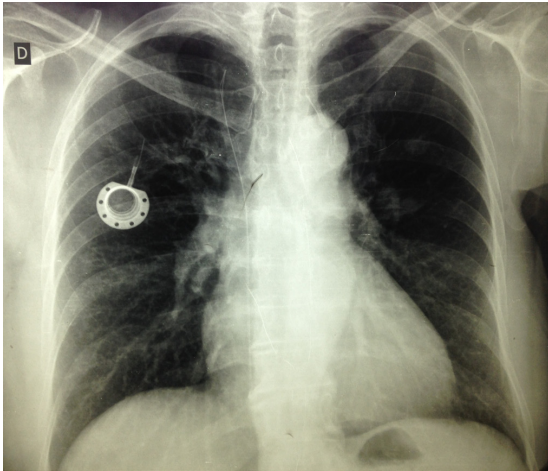


Figura 6. Radiografia de tórax demonstrando cateter fragmentado e reservatório implantado em tórax à direita.

Embora existam diversas possibilidades para implante de tais cateteres, três acessos costumam ser os mais utilizados: a punção de veia subclávia com fixação do reservatório no tórax, a punção ou dissecação de veia jugular com fixação do reservatório no tórax e a dissecação de uma veia de membro superior, cefálica ou basilica, com fixação do reservatório nesse mesmo membro superior. Em todos os casos, busca-se situar a extremidade distal do cateter na cava superior, bem como posicionar o reservatório de forma a facilitar sua punção local<sup>3</sup>.

As complicações mais comumente relatadas, hematoma e infecção do local cirúrgico, são comuns a todos os acessos. A inserção do cateter através de dissecação, seja em veia cervical ou em membro superior, costuma estar relacionada a um tempo cirúrgico maior, à dissecação de uma área mais ampla e, eventualmente, à necessidade de sedação associada a anestesia local<sup>2,4</sup>.

O acesso através da punção de veia subclávia acarreta riscos específicos a punção de veias profundas do tórax, ou seja, o pneumotórax e o hemotórax, bem como a punção inadvertida de artérias. Entretanto, costuma ser um acesso menos traumático para o paciente, que permite a fixação do reservatório na parte superior do tórax em local favorável para a punção. Seja qual for o local do acesso, a trombose associada ao cateter também é uma complicação presente, ainda que pareça estar mais relacionada ao acesso realizado por dissecação nos membros superiores<sup>2,4,5</sup>.

O risco inerente à punção relacionado ao acesso através da veia subclávia tende a ser minorado pela experiência do cirurgião, bem como pela utilização da ultrassonografia como guia<sup>6</sup>. Ademais, os problemas

relacionados à punção propriamente dita tendem a se manifestar de forma imediata, sendo facilmente identificados<sup>4</sup>.

Entretanto, o acesso por punção da veia subclávia carregará permanentemente o risco de uma complicação específica, denominada síndrome de Pinch-off, que consiste no pinçamento do cateter entre a clavícula e a primeira costela, com consequente fratura parcial ou total do cateter<sup>7-9</sup>. A revisão sistemática de cateteres implantados em veia subclávia demonstrou que a lesão do cateter com microrrupturas pode ser mais comum do que se supunha e pode estar relacionada ao tipo de material utilizado<sup>10</sup>.

Embora os CTIs apresentem um formato semelhante, existem diferenças pontuais na constituição desses materiais. Os reservatórios podem ser de material plástico ou metálico, e os cateteres, de silicone ou poliuretano. Existem evidências de que os cateteres de poliuretano são mais propensos a complicações trombóticas e infecciosas, enquanto os de silicone são mais sensíveis a eventos mecânicos como desconexão e ruptura<sup>10</sup>.

Os casos relatados tratam de duas situações que têm como resultado comum um corpo estranho solto no sistema venoso profundo, próximo ou dentro das câmaras cardíacas. No primeiro caso, trata-se da desconexão entre o cateter como um todo de seu reservatório, e no segundo e terceiro, da fratura do cateter. Tais cateteres são de diferentes fabricantes, mas tinham constituição semelhante, sendo que os dois primeiros eram de polipropileno e o terceiro, de silicone.

As revisões existentes a respeito das complicações relacionadas a cateteres para quimioterapia costumam concordar a respeito da frequência e gravidade das complicações de forma geral, sendo que a ruptura do cateter costuma ocorrer em cerca de 1-4% dos casos<sup>1,2,11</sup>.

Essa situação pode cursar com trombose local, como no primeiro caso, ou evoluir de forma silenciosa, como no segundo e terceiro casos. Embora nos três casos a evolução tenha sido satisfatória, os eventos provocaram morbidade nesses pacientes, e, de forma geral, essa circunstância traz o risco de determinar arritmias graves, dor precordial e embolização para a artéria pulmonar<sup>12-14</sup>.

Nos três casos relatados, tanto a desconexão quanto as fraturas ocorreram de forma espontânea. Porém, relatos de desconexão e fragmentação de cateteres podem estar relacionados ao procedimento de retirada<sup>15</sup>. Em estudo realizado por Balsorano, que se destinou especificamente a verificar a integridade dos cateteres retirados, fosse por mau funcionamento

ou pelo encerramento do tratamento, evidenciou-se que o tipo do cateter e a utilização de abordagens “heterodoxas” foram relacionados a microrrupturas<sup>16</sup>.

O hospital no qual os CTIs dos casos relatados foram implantados é um centro de referência para tratamento oncológico onde são implantados cerca de 100 CTIs por ano desde 2011. Nesse período, complicações como infecção local, hematoma, trombose no local do cateter e exteriorização do reservatório ocorreram de forma eventual e rara, sem promover grande risco ou morbidade para os pacientes, ainda que não tenhamos os dados precisos a respeito de todos os pacientes.

Até cerca de 90 dias atrás, não tínhamos conhecimento de nenhum caso de fragmentação ou embolização de cateter como os aqui relatados. A população atendida, em boa parte, é moradora de áreas rurais distantes, o que tem dificultado nosso esforço de busca ativa para encontrar esses pacientes e identificar possíveis complicações não relatadas. Soma-se a isso o fato de que parte dos pacientes foi submetida a tratamento com objetivos paliativos e apresentava uma expectativa de vida reduzida.

Nos casos aqui relatados, embora não se possa afirmar claramente as causas, a síndrome de Pinch-off desponta como causa provável para as fraturas, não havendo explicação clara para a desconexão<sup>7-9</sup>.

O seguimento constante de todos os pacientes em longo prazo poderá levar à elaboração de protocolos que indiquem qual a abordagem e o tipo de cateter mais adequados, a fim de minimizar complicações ou adotar uma profilaxia específica para cada tipo de complicação.

Ainda que as complicações relacionadas à utilização de cateteres para quimioterapia possam ser minimizadas com o estudo individualizado da abordagem mais adequada para cada paciente e a evolução dos materiais, é lógico entender que, a exemplo de outros procedimentos invasivos, o risco sempre estará presente e as complicações se manifestarão eventualmente.

## ■ REFERÊNCIAS

- Schiffer CA, Mangu PB, Wade JC, et al. Central venous catheter care for the patient with cancer: American Society of Clinical Oncology clinical practice guideline. *J Clin Oncol*. 2013;31(10):1357-70. PMID:23460705. <http://dx.doi.org/10.1200/JCO.2012.45.5733>.
- Bassi K, Pattanayak M, Pandey K, Giri A, Abraham S. Totally implantable venous access ports: Retrospective review of long-term complications in 81 patients. *Indian J Cancer*. 2012;49(1):114-8. PMID:22842178. <http://dx.doi.org/10.4103/0019-509X.98934>.
- Debourdeau P, Farge D, Beckers M, et al. International clinical practice guidelines for the treatment and prophylaxis of thrombosis associated with central venous catheters in patients with cancer. *J Thromb Haemost*. 2013;11(1):71-80. PMID:23217208. <http://dx.doi.org/10.1111/jth.12071>.
- El Hammoumi M, El Ouazni M, Arsalane A, El Oueriachi F, Mansouri H, Kabiri EH. Incidents and complications of permanent venous central access systems: a series of 1,460 cases. *Korean J Thorac Cardiovasc Surg*. 2014;47(2):117-23. PMID:24782960. <http://dx.doi.org/10.5090/kjtcs.2014.47.2.117>.
- Reddy MA, Natarajan R. Epigenetic mechanisms in diabetic vascular complications. *Cardiovasc Res*. 2011;90(3):421-9. PMID:21266525. <http://dx.doi.org/10.1093/cvr/cvr024>.
- Zerati A, Figueiredo T, Moraes R, et al. Risk factors for infectious and noninfectious complications of totally implantable venous catheters in cancer patients. *J Vasc Surg Venous Lymphat Disord*. 2016;4(2):200-5. PMID:26993868. <http://dx.doi.org/10.1016/j.jvsv.2015.10.008>.
- Morales-Victorino N, Damas de los Santos F, Kuri-Ayache M, López-Aguilar C. Pinch-off syndrome: case report and review of the literature. *Gac Med Mex*. 2015;151(4):529-32. PMID:26290031.
- Sugimoto T, Nagata H, Hayashi K, Kano N. Pinch-off syndrome: transection of implantable central venous access device. *BMJ Case Rep*. 2012;20:7-9. PMID:23203173.
- Cho JB, Park IY, Sung KY, Baek JM, Lee JH, Lee DS. Pinch-off syndrome. *J Korean Surg Soc*. 2013;85(3):139-44. PMID:24020024. <http://dx.doi.org/10.4174/jkss.2013.85.3.139>.
- Wildgruber M, Lueg C, Borgmeyer S, et al. Polyurethane versus silicone catheters for central venous port devices implanted at the forearm. *Eur J Cancer*. 2016;59:113-24. PMID:27023050. <http://dx.doi.org/10.1016/j.ejca.2016.02.011>.
- Ko SY, Park SC, Hwang JK, Kim SD. Spontaneous fracture and migration of catheter of a totally implantable venous access port via internal jugular vein: a case report. *J Cardiothorac Surg*. 2016;11(1):50. PMID:27067705. <http://dx.doi.org/10.1186/s13019-016-0450-y>.
- Faraj W, Zaghaf A, El-Beyrouthy O, Kutoubi A. Complete catheter disconnection and migration of an implantable venous access device: the disconnected cap sign. *Ann Vasc Surg*. 2010;24(5):692-7. PMID:20413259. <http://dx.doi.org/10.1016/j.avsg.2010.02.011>.
- Wassef AW, Kass M, Parmar G, Ravandi A. An unusual cause of ventricular tachycardia: Port-A-Cath fracture and embolization into the pulmonary artery. *Heart Int*. 2014;9(1):30-2. PMID:27004095.
- Samad AM, Ibrahim YA. Complications of Port A Cath implantation: a single institution experience. *Egypt J Radiol Nucl Med*. 2015;90:7-11.
- Ribeiro RC, Monteiro AC, Menezes QC, Schettini ST, Vianna SMR. Totally implantable catheter embolism: two related cases. *Sao Paulo Med J*. 2008;126(6):347-9. PMID:19274324. <http://dx.doi.org/10.1590/S1516-31802008000600011>.
- Balsorano P, Galducci G, De Fanti I, Evans S, De Gaudio AR, Pelagatti C. Fractures of totally implantable central venous ports: more than fortuity. A three-year single center experience. *J Vasc Access*. 2014;15(5):391-5. PMID:25041921. <http://dx.doi.org/10.5301/jva.5000261>.

---

**Correspondência**

Alexandre Faraco de Oliveira  
Clínica Ana Carolina  
Rua Marechal Deodoro, 856, sala 03 - Centro  
CEP 88501-001 - Lages (SC), Brasil  
Tel.: (49) 3224-3872  
E-mail: afaraco@gmail.com

**Informações sobre os autores**

AFO - Especialista em Cirurgia Vascular pela Sociedade Brasileira de Angiologia e de Cirurgia Vascular (SBACV); Especialista em Ecografia Vascular com Doppler pela SBACV; Mestre em Envelhecimento Humano; Professor do curso de Medicina da Universidade do Planalto Catarinense (UNIPLAC).  
HOF - Especialista em Angiologia e Cirurgia Vascular pela Sociedade Brasileira de Angiologia e de Cirurgia Vascular (SBACV); Clínica Ana Carolina.

**Contribuições dos autores**

Concepção e desenho do estudo: AFO, HOF  
Análise e interpretação dos dados: AFO, HOF  
Coleta de dados: AFO  
Redação do artigo: AFO  
Revisão crítica do texto: AFO, HOF  
Aprovação final do artigo\*: AFO, HOF  
Análise estatística: N/A.  
Responsabilidade geral pelo estudo: AFO

\*Todos os autores leram e aprovaram a versão final submetida ao J Vasc Bras.