

# Resultados em longo prazo de embolização de *endoleaks* tipo II

## *Long-term outcomes of embolization of type II endoleaks*

Eduardo da Silva Eli<sup>1</sup>, Júlia Jochen Broering<sup>1</sup>, David Ernesto Timaran<sup>2</sup>, Carlos Hernando Timaran<sup>2</sup>

### Resumo

**Contexto:** *Endoleaks* tipo II são frequentes após o reparo endovascular de aneurismas de aorta. **Objetivo:** O objetivo deste estudo foi comparar o sucesso da embolização de *endoleaks* tipo II utilizando diferentes técnicas e materiais. **Métodos:** Entre 2003 e 2015, 31 pacientes foram submetidos a embolização de *endoleak* tipo II, totalizando 41 procedimentos. Esses procedimentos foram conduzidos por acesso transloar, acesso femoral ou uma combinação de ambos, utilizando Onyx<sup>®</sup>18, Onyx<sup>®</sup>34, *coils*, plugue vascular Amplatzer<sup>®</sup> e trombina como material emboligênico. Sucesso foi definido como ausência de reintervenção. O teste de qui-quadrado e o teste exato de Fisher foram utilizados para a análise estatística. **Resultados:** O tempo médio entre a correção do aneurisma de aorta e a embolização foi de 14 meses. Quinze (36%) das intervenções utilizaram Onyx<sup>®</sup>18; sete (17%) utilizaram *coils* e Onyx<sup>®</sup>34; seis (14%) utilizaram Onyx<sup>®</sup>34; quatro (10%) utilizaram *coils* e Onyx<sup>®</sup>18; quatro (10%) usaram Onyx<sup>®</sup>18 e Onyx<sup>®</sup>34; e três (7%) usaram *coils* e trombina; um (2%) usou *coils* e um (2%) usou Amplatzer<sup>®</sup>. Onze pacientes (35%) necessitaram de reintervenção. A taxa de sucesso foi de 71,43% (10) para os pacientes com as artérias lombares como fonte do *endoleak*, 80% (8) quando a fonte era a artéria mesentérica inferior e 40% (2) quando havia combinação de ambas ( $p < 0,05$ ). Não houve diferença estatisticamente significativa com relação ao tipo de embolização, material emboligênico e tipo de reparo da aorta para a correção do aneurisma. **Conclusões:** A terapia endovascular de *endoleaks* tipo II é um desafio, sendo necessária reintervenção em até 36% dos casos. A taxa de sucesso é menor quando o *endoleak* é nutrido pela combinação das artérias lombares e da artéria mesentérica inferior.

**Palavras-chave:** *endoleak* tipo II; embolização; *endoleak*.

### Abstract

**Background:** Type II endoleaks are common after endovascular aortic aneurysm repair. The purpose of this study was to assess the long-term outcomes of embolization of type II endoleaks using different techniques and materials. **Methods:** Between 2003 and 2015, 31 patients underwent embolization of type II endoleaks, in a total of 41 procedures. Patients underwent transarterial or translumbar embolization using Onyx<sup>®</sup>18, Onyx<sup>®</sup>34, coils, Amplatzer<sup>®</sup> plug and/or thrombin. Embolization success was defined as no endoleak reintervention. The chi-square test and Fisher's exact test were used for statistical analysis. **Results:** Median embolization time after aortic aneurysm repair was 14 months. Fifteen (36%) embolization interventions were performed using Onyx<sup>®</sup>18; seven (17%) with coils and Onyx<sup>®</sup>34; six (14%) with Onyx<sup>®</sup>34; four (10%) with coils and Onyx<sup>®</sup>18; four with Onyx<sup>®</sup>18 and Onyx<sup>®</sup>34; three (7%) with coils and thrombin; one (2%) with coils; and one (2%) with an Amplatzer<sup>®</sup> device. Eleven patients (35%) required reintervention. The embolization success rate was 71.43% (10) for patients with lumbar arteries as the source of the endoleak, 80% (8) for the inferior mesenteric artery and 40% (2) when both inferior mesenteric artery and lumbar arteries were the culprit vessels ( $p < 0.05$ ). There was no statistically significant difference with regards to type of embolization, embolic material or type of previous aortic repair. **Conclusions:** Endovascular treatment of type II endoleaks is challenging and reintervention is needed in up to 36% of patients. Endoleaks supplied by both the inferior mesenteric artery and the lumbar arteries have a lower rate of success.

**Keywords:** type II endoleak; embolization; endoleak.

<sup>1</sup> Universidade Federal de Santa Catarina – UFSC, Florianópolis, SC, Brasil.

<sup>2</sup> University of Texas Southwestern – UTSW, Vascular Surgery Department, Dallas, Texas, EUA.

Fonte de financiamento: Nenhuma.

Conflito de interesse: Os autores declararam não haver conflitos de interesse que precisam ser informados.

Submetido em: Outubro 22, 2015. Aceito em: Dezembro 08, 2015.

O estudo foi realizado com arquivos provenientes do Parkland Memorial Hospital, UT Southwestern Hospital e VA Medical Center, localizados em Dallas, Texas, EUA.

## ■ INTRODUÇÃO

O tratamento endovascular de aneurismas de aorta abdominal (*Endovascular Abdominal Aortic Aneurysm Repair* - EVAR) é atualmente aceito como opção terapêutica em pacientes com anatomia favorável<sup>1-3</sup>. Todavia, a necessidade de um seguimento rígido, utilizando exames de imagem onerosos e reintervenções, predominantemente relacionados à ocorrência de *endoleaks*, continuam a limitar a sua relação custo-efetividade<sup>1,3</sup>.

*Endoleaks* são a principal complicação relacionada aos EVARs, sendo relatados em até 40% dos procedimentos inicialmente bem-sucedidos<sup>4</sup>. Podem ser classificados de acordo com o seu mecanismo de origem em: tipo I, causado por separação mecânica dos componentes da prótese com o vaso nativo; tipo II, gerado pela persistência da perfusão do saco aneurismático por artérias lombares patentes ou ramos inferiores da artéria mesentérica inferior (AMI), podendo envolver diversos padrões de fluxo; tipo III, causado por migração ou desintegração de um dos componentes da endoprótese; e tipo IV, relacionado à porosidade da parede do enxerto<sup>4</sup>. Os *endoleaks* tipo II representam o tipo mais frequente, com uma incidência de 10 a 25%, em 3 meses de seguimento após o EVAR<sup>5-7</sup>.

Enquanto muitos estudos demonstram um risco significativo de ruptura associado aos *endoleaks* tipo I e III e recomendam seu tratamento sistemático, o manejo de pacientes com *endoleaks* tipo II permanece controverso. A maioria dos autores sugere apenas acompanhamento na ausência de alargamento do aneurisma. Contudo, na presença de crescimento ou persistência do saco aneurismático, procedimentos como embolização translombar ou endovascular ou ainda ligadura cirúrgica geralmente estão indicados<sup>8-10</sup>.

A efetividade dos procedimentos varia de acordo com as técnicas e materiais utilizados, o que torna difícil estabelecer um consenso sobre qual é a melhor opção de tratamento para *endoleaks* tipo II<sup>11</sup>. Dessa maneira, o objetivo deste estudo foi avaliar a existência de algum preditor de sucesso no tratamento de *endoleaks* tipo II em relação à via de acesso cirúrgica e aos materiais utilizados para embolização, ao tipo de reparo originalmente utilizado para o tratamento do aneurisma e ao padrão de vascularização que nutria o *endoleak*.

## ■ MÉTODO

Trata-se de um estudo retrospectivo que analisou prontuários datados entre 2003 e 2015, originados dos arquivos do Parkland Memorial Hospital, University

of Texas Southwestern Hospital e VA Medical Center. Foram contabilizados 31 pacientes, em um total de 41 procedimentos de embolização de *endoleak* tipo II.

As indicações de intervenção foram *endoleak* tipo II persistente por mais de 6 meses ou expansão do saco aneurismático de mais de 5 mm. Os pacientes foram submetidos a embolização do saco aneurismático e/ou dos ramos que nutrem o *endoleak* com sistemas líquidos de embolização, como Onyx<sup>®</sup>18 e Onyx<sup>®</sup>34, *coils*, plugue vascular Amplatzer<sup>®</sup>, trombina ou uma combinação variável entre esses materiais. As embolizações foram realizadas por via translombar ou endovascular. Na via endovascular, o acesso foi obtido através da artéria femoral, sendo o *endoleak* acessado pela artéria ilíaca interna (AII) ou pela artéria mesentérica superior (AMS), dependendo da anatomia mais favorável em cada caso. Sucesso técnico foi definido como ausência de necessidade de reintervenção. O teste de qui-quadrado e o teste exato de Fisher foram utilizados para a análise estatística. O nível de significância estatística considerado foi de 95% ( $p < 0,05$ ).

## ■ RESULTADOS

A idade média dos pacientes foi de 75 anos [intervalo interquartil (IQR) = 68-82 anos], dos quais 87,1% (27) eram homens e 12,9% (4) eram mulheres. Dos 31 pacientes, 16,1% (5) tiveram seus aneurismas de aorta abdominal (AAA) tratados pela implantação de prótese endovascular fenestrada (*fenestrated endovascular aortic aneurysm repair* - FEVAR) e 83,9% (26) através de EVARs. O tempo médio de seguimento entre a reparação dos AAAs e a intervenção para o tratamento dos *endoleaks* tipo II foi de 14 meses (IQR = 8,5-30,5 meses).

Após a primeira intervenção para tratamento de *endoleak* tipo II, 35,4% (11) dos pacientes necessitaram de uma reintervenção. No entanto, apenas 10 pacientes efetivamente foram submetidos a esse segundo procedimento, uma vez que um paciente foi a óbito por uma causa não relacionada. O tempo médio de seguimento entre a primeira embolização e a reintervenção foi de 5,5 meses (intervalo IQR, 4-37 meses). Dessas reintervenções, 20% (2) não atingiram total resolução do *endoleak* durante o procedimento. Nesta série, 12,9% (4) dos pacientes morreram por causas não relacionadas aos *endoleaks* tipo II e 6,4% (2) perderam o seguimento após a primeira intervenção do *endoleak*.

Dos 41 procedimentos realizados, 34,15% (14) foram conduzidos por acesso translombar, 63,41% (26) através da artéria femoral e 2,44% (1) por uma

combinação de ambos os acessos. Em relação aos materiais emboligênicos adotados, o mais utilizado foi Onyx®18 de forma isolada em 36,59% (15). Os demais materiais empregados e suas respectivas combinações e frequências podem ser visualizados na Tabela 1.

Quanto à análise estatística da taxa de sucesso da embolização do *endoleak* tipo II em relação a esses diferentes tipos de materiais, comparou-se os tipos de Onyx® 18 e 34 entre si, o uso desse material associado aos *coils* ou de maneira isolada e, ainda, a escolha por *coils* isolados com o uso de Onyx® de maneira isolada. Não houve qualquer diferença estatisticamente significativa nessa comparação.

Em relação à via de acesso utilizada para a correção do *endoleak*, a taxa de sucesso quando a via escolhida era translombar foi de 78,57% (11) comparada com 73,08% (19) quando o acesso era realizado através da artéria femoral. Contudo, essa não foi considerada uma diferença estatisticamente significativa ( $p = 0,07$ ), demonstrando que a via de acesso, nesse estudo, não foi um fator preditor de sucesso para o procedimento. Além disso, o tipo de reparo utilizado inicialmente para o tratamento do AAA (FEVAR ou EVAR) também não exerceu qualquer influência sobre o tratamento do *endoleak*.

O único fator preditor de sucesso encontrado foi a artéria que nutria o *endoleak*. A taxa de sucesso foi de 71,43% (10) quando as artérias lombares eram a fonte de suprimento, 80% (8) se a fonte era a AMI e 40% (2) se houvesse associação das artérias lombares com a AMI nutrindo o *endoleak* ( $p < 0,05$ ) (Figura 1).

## DISCUSSÃO

O objetivo do tratamento do AAA é excluir o do fluxo sanguíneo, impedindo seu crescimento e diminuindo seu risco de ruptura<sup>3</sup>. A ocorrência de *leaks* de sangue para dentro de um aneurisma já tratado, o que ocorre principalmente após sua correção endovascular, pode levar à persistência do risco de

ruptura apesar da terapia realizada. Dessa maneira, existe a necessidade de acompanhamento regular dos pacientes tratados com EVAR como meio de detecção e tratamento desses potenciais *endoleaks*<sup>1-3</sup>.

Os *endoleaks* tipo II, que representam o subtipo mais frequente de *endoleak*, decorrem da manutenção da perviedade de ramos arteriais que emergem do aneurisma, podendo gerar uma perfusão retrógrada do mesmo e, em alguns casos, crescimento do saco aneurismático<sup>1,2</sup>. Isso pode ocorrer com apenas um ramo de nutrição; no entanto, a presença de vários ramos é comum. As origens anatômicas mais frequentes desse tipo de *endoleak* são as artérias lombares e a AMI<sup>1,2,4</sup>.

Até o presente momento, não existe uma abordagem universalmente aceita para o manejo de tais *endoleaks*. Um recente estudo multicêntrico, que incluiu 1.736 pacientes submetidos a EVAR, dos quais 474 desenvolveram *endoleak* tipo II, não encontrou aumento da taxa de mortalidade relacionada ao aneurisma pela presença de um *endoleak* tipo II, mesmo quando se comparou pacientes com *endoleak* e aumento do saco aneurismático que foram apenas acompanhados com pacientes que realizaram intervenção do *leak*<sup>12</sup>.

Hajibandeh et al., em sua metanálise, também afirmaram que a ruptura de um aneurisma devido a um *endoleak* tipo II isolado é raro. Entretanto, concluíram que mais estudos prospectivos de longo prazo são necessários para melhor avaliar o tema<sup>13</sup>.

Nos casos em que se opta por realizar a intervenção do *endoleak* tipo II, existem diferentes formas de fazê-lo. Alguns autores defendem a embolização dos vasos de nutrição do *leak*, já outros propõem a embolização do próprio saco aneurismático<sup>1,4</sup>. Com relação à via de acesso, as opções disponíveis são a embolização translombar, a embolização endovascular ou, ainda, a ligadura cirúrgica do vaso

Tabela 1. Materiais utilizados para embolização dos *endoleaks* tipo II.

Material Emboligênico	Porcentagem dos Pacientes
Onyx®18	36,59% (15)
Onyx®34 e Coils	17,07% (7)
Onyx®34	14,63% (6)
Onyx®18 e Coils	9,76% (4)
Onyx®18, Onyx®34 e Coils	9,76% (4)
Coils e trombina	7,32% (3)
Coils	2,44% (1)
Plugue vascular Amplatzer®	2,44% (1)

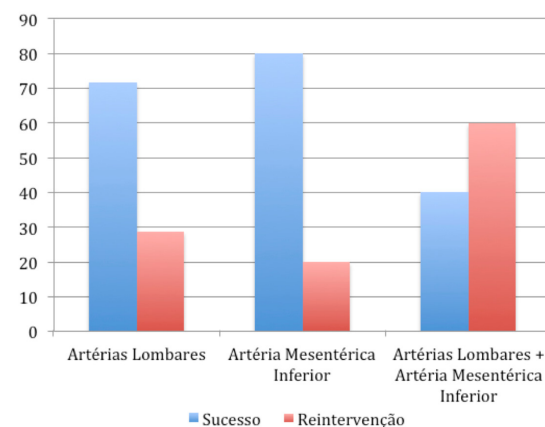


Figura 1. Taxa de sucesso da embolização de *endoleak* tipo II de acordo com a artéria que nutre o *endoleak*.

responsável. Além disso, diversos materiais estão disponíveis para selar o vaso que nutre o *leak*, tais como *coil*, *Onyx*<sup>®</sup>, *Amplatzer*<sup>®</sup>, trombina, dentre outros, os quais podem ser usados isoladamente ou em diferentes combinações (Figura 2)<sup>1,4</sup>.

A embolização percutânea transarterial é a intervenção mais utilizada na abordagem de *endoleaks* tipo II<sup>1,14</sup>. Geralmente, é realizada por acesso femoral, e o vaso responsável pelo *endoleak* pode ser acessado pela cateterização da AII ou da AMS<sup>1</sup>. Já a embolização translombar é uma forma de tratamento minimamente invasivo, com tempo de procedimento e utilização de meios de contraste limitados, apresentando-se como uma alternativa, particularmente quando o acesso transarterial não é possível (Figura 3)<sup>1,15</sup>.

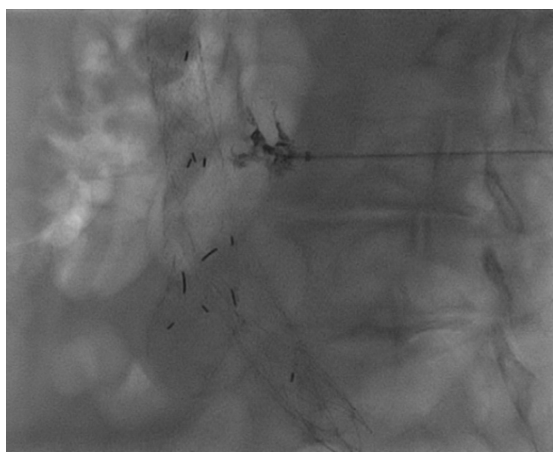


Figura 2. Embolização de *endoleak* tipo II por via translombar utilizando *Onyx*<sup>®</sup>18.

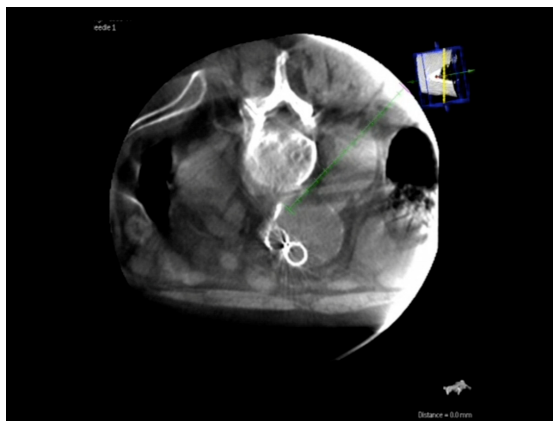

Figura 3. Embolização de *endoleak* tipo II por via translombar. Cálculo da trajetória por tomografia computadorizada tridimensional em tempo real. A trajetória ideal da agulha é determinada pelo cirurgião vascular marcando o *endoleak* como alvo e tendo o cuidado de evitar estruturas anatômicas vitais.

Não existe consenso na literatura sobre qual dessas duas opções de acesso (transarterial ou translombar) apresenta maior taxa de sucesso. A maioria dos estudos demonstra resultados superiores da abordagem translombar, com menores taxas de recorrência e menos complicações<sup>1,2</sup>. Entretanto, como regra geral, o método translombar é utilizado como segunda linha de tratamento, após a falha da abordagem transarterial, criando um viés na análise dos resultados<sup>1</sup>. Por outro lado, Stavropoulos et al.<sup>16</sup> encontraram, em seu estudo, resultados semelhantes na comparação entre essas duas abordagens, fato que também foi observado na casuística do presente estudo. Da mesma forma, analisando os diferentes materiais utilizados para embolização, não houve qualquer diferença estatisticamente significativa de superioridade entre os materiais, fato que também foi evidenciado por outros estudos na literatura<sup>14</sup>.

Algumas referências subdividem os *endoleaks* tipo II em: IIa ou simples, quando apenas um ramo patente nutre o *leak*, e tipo IIb ou complexo, quando dois ou mais ramos o nutrem<sup>15</sup>. Normalmente, os *endoleaks* tipo II simples são autolimitados, enquanto os *endoleaks* complexos podem persistir e causar aumento do saco aneurismático<sup>15</sup>.

No presente estudo, o único fator preditor de sucesso da embolização de *endoleaks* tipo II foi a artéria que nutria o *endoleak*, sendo a taxa de sucesso significativamente menor quando havia uma associação das artérias lombares com a AMI.

## CONCLUSÃO

A terapia dos *endoleaks* tipo II se mantém desafiadora, apresentando necessidade de reintervenção em aproximadamente 36% dos casos. Não existe diferença estatisticamente significativa entre as técnicas realizadas e os materiais utilizados para o tratamento dessa condição. O único preditor de sucesso encontrado nesta casuística foi a artéria que nutre o *endoleak*. Ainda é necessária uma avaliação mais aprofundada do tratamento de *endoleaks* tipo II para definir a melhor forma e o melhor momento de repará-los.

## REFERÊNCIAS

1. Avgerinos ED, Chaer RA, Makaroun MS, Type II. Endoleaks. *J Vasc Surg.* 2014;60(5):1386-91. <http://dx.doi.org/10.1016/j.jvs.2014.07.100>. PMID:25175637.
2. Stather PW, Sidloff D, Dattani N, Choke E, Bown MJ, Sayers RD. Systematic review and meta-analysis of the early and late outcomes of open and endovascular repair of abdominal aortic aneurysm. *Br J Surg.* 2013;100(7):863-72. <http://dx.doi.org/10.1002/bjs.9101>. PMID:23475697.

3. Paravastu SC, Jayarajasingam R, Cottam R, Palfreyman SJ, Michaels JA, Thomas SM. Endovascular Repair of Abdominal Aortic Aneurysm. *Cochrane Database Syst Rev*. 2014;1:CD004178. PMID:24453068.
4. Haulon S, Tyazi A, Willoteaux S, Koussa M, Lions C, Beregi JP. Embolization of type II endoleaks after aortic stent-graft implantation: Technique and immediate results. *J Vasc Surg*. 2001;34(4):600-5. <http://dx.doi.org/10.1067/mva.2001.117888>. PMID:11668311.
5. Parent FN, Meier GH, Godziachvili V, et al. The incidence and natural history of type I and II endoleak: a 5-year follow-up assessment with color duplex ultrasound scan. *J Vasc Surg*. 2002;35(3):474-81. <http://dx.doi.org/10.1067/mva.2002.121848>. PMID:11877694.
6. Veith FJ, Baum RA, Ohki T, et al. Nature and significance of endoleaks and endotension: summary of opinions expressed at an international conference. *J Vasc Surg*. 2002;35(5):1029-35. <http://dx.doi.org/10.1067/mva.2002.123095>. PMID:12021724.
7. Waasdorp E, van Herwaarden JA, van de Mortel RH, Moll FL, de Vries JP. Early computed tomographic angiography after endovascular aneurysm repair: worthwhile or worthless? *Vascular*. 2008;16(5):253-7. <http://dx.doi.org/10.2310/6670.2008.00034>. PMID:19238865.
8. Van Marrewijk CJ, Fransen G, Laheij RJF, et al. Is a type II endoleak after EVAR a harbinger of risk? Causes and outcome of open conversion and aneurysm rupture during follow-up. *Eur J Vasc Endovasc Surg*. 2004;27:128e37.
9. Steinmetz E, Rubin BG, Sanchez LA, et al. Type II endoleak after endovascular abdominal aortic aneurysm repair: a conservative approach with selective intervention is safe and cost-effective. *J Vasc Surg*. 2004;39:306e13.
10. Rayt HS, Sandford RM, Salem M, et al. Conservative management of type 2 endoleaks is not associated with increased risk of aneurysm rupture. *Eur J Vasc Endovasc Surg*. 2009;38:718e23.
11. Nevala T, Biancari F, Manninen H, et al. Type II endoleak after endovascular repair of abdominal aortic aneurysm: effectiveness of embolization. *Cardiovasc Intervent Radiol*. 2010;33:278e84.
12. Walker J, Tucker LY, Goodney P, et al. Type II endoleak with or without intervention after endovascular aortic aneurysm repair does not change aneurysm-related outcomes despite sac growth. *J Vasc Surg*. 2015;62(3):551-61. <http://dx.doi.org/10.1016/j.jvs.2015.04.389>. PMID:26059094.
13. Hajibandeh S, Ahmad N, Antoniou GA, Torella F. Is intervention better than surveillance in patients with type 2 endoleak post-endovascular abdominal aortic aneurysm repair? *Interact Cardiovasc Thorac Surg*. 2015;20(1):128-34. <http://dx.doi.org/10.1093/icvts/ivu335>. PMID:25301297.
14. Jouhannet C, Alsac JM, Julia P, et al. Reinterventions for type 2 endoleaks with enlargement of the aneurismal sac after endovascular treatment of abdominal aortic aneurysms. *Ann Vasc Surg*. 2014;28(1):192-200. <http://dx.doi.org/10.1016/j.avsg.2012.10.038>. PMID:24200135.
15. Van Bindsbergen L, Braak SJ, van Strijen MJL, de Vries JPPM, Type II. Endoleak embolization after endovascular abdominal aortic aneurysm repair with use of real-time three-dimensional fluoroscopic needle guidance. *J Vasc Interv Radiol*. 2010;21(9):1443-7. <http://dx.doi.org/10.1016/j.jvir.2010.05.016>. PMID:20708410.
16. Stavropoulos SW, Park J, Fairman R, Carpenter J. Type 2 endoleak embolization comparison: translumbar embolization versus modified transarterial embolization. *J Vasc Interv Radiol*. 2009;20(10):1299-302. <http://dx.doi.org/10.1016/j.jvir.2009.07.003>. PMID:19695902.

---

#### Correspondência

Júlia Jochen Broering  
 Av. Bom Jesus de Nazaré, 1291 - Aririú  
 CEP 88135-100 - Palhoça (SC), Brasil  
 Tel.: (48) 9942-3002  
 E-mail: julia\_broering@hotmail.com

#### Informações sobre os autores

ESE e JJB - Acadêmicos do sexto ano de medicina da Universidade Federal de Santa Catarina.  
 DET - Médico pesquisador do Department of Vascular Surgery, University of Texas Southwestern (UTSW).  
 CHT - Cirurgião vascular e professor associado de Cirurgia na UTSW; detentor do G. Patrick Clagett Professorship em Cirurgia Vascular na mesma instituição; mestre em Ciência Clínica na UTSW; membro do American College of Surgeons.

#### Contribuições dos autores

Concepção e desenho do estudo: JJB, ESE, DET, CHT  
 Análise e interpretação dos dados: JJB, ESE, DET, CHT  
 Coleta de dados: JJB, ESE, DET, CHT  
 Redação do artigo: JJB, ESE, DET, CHT  
 Revisão crítica do texto: JJB, ESE  
 Aprovação final do artigo\*: JJB, ESE, DET, CHT  
 Análise estatística: JJB, ESE, DET, CHT  
 Responsabilidade geral pelo estudo: JJB, ESE, DET, CHT

\*Todos os autores leram e aprovaram a versão final submetida do *J Vasc Bras*.