

Tratamento endovascular de aneurisma de aorta abdominal com erosão de vértebra lombar associada à doença de Behçet: relato de caso

Endovascular repair of abdominal aortic aneurysm with lumbar vertebral erosion in Behçet's disease: case report

Nathalia Leslie Albanes Rodrigues de Souza¹, Daniel Emílio Dalledone Siqueira¹, Alex Aparecido Cantador¹, Leandro Pablos Rossetti¹, Giovanni José Dal Poggetto Molinari¹, Ana Terezinha Guillaumon¹

Resumo

A doença de Behçet é uma doença sistêmica, multifatorial e autoimune com diversas manifestações clínicas, entre elas o acometimento vascular. Aneurisma de aorta associado a erosão de vértebra lombar é condição rara na literatura, existindo apenas quatro relatos de caso nas bases de dados da PubMed. O presente artigo relata o caso de paciente do sexo feminino com diagnóstico de Doença de Behçet de longa data e aneurisma sacular de aorta abdominal infrarrenal com erosão de vértebra lombar. O caso foi tratado por meio de técnica endovascular com colocação de endoprótese monoilíaca e enxerto fêmoro-femoral cruzado, devido a limitações anatômicas da bifurcação aórtica. O artigo aborda a raridade desse tipo de apresentação da doença e o desfecho do tratamento e apresenta revisão da literatura sobre esse tema.

Palavras-chave: Doença de Behçet; aneurisma; coluna vertebral; lesões de coluna vertebral.

Abstract

Behçet's disease is an autoimmune, multifactorial, systemic condition with several clinical manifestations, including vascular disorders. An aortic aneurysm with vertebral erosion is rare in association with this pathology and there are only four case reports listed on the PubMed database. This article reports the case of a female patient with a long-standing diagnosis of Behçet's Disease who developed a saccular infrarenal abdominal aortic aneurysm with lumbar vertebral erosion. Her surgical treatment consisted of endovascular repair with a monoiliac endoprosthesis and a femorofemoral crossover bypass, because of limitations imposed by the anatomy of the aortic bifurcation. This paper discusses the rarity of this presentation of the disease and treatment outcomes and offers a brief review of the relevant literature.

Keywords: Behçet's Disease; aneurysm; spinal column; vertebral lesions.

¹Universidade Estadual de Campinas – UNICAMP, Departamento de Cirurgia, Campinas, SP, Brasil.

Fonte de financiamento: Nenhuma.

Conflito de interesse: Os autores declararam não haver conflitos de interesse que precisam ser informados.

Submetido em: Janeiro 08, 2017. Aceito em: Abril 11, 2017.

O estudo foi realizado no Hospital das Clínicas (HC), Universidade Estadual de Campinas (UNICAMP), Campinas, SP, Brasil.

INTRODUÇÃO

A doença de Behçet (DB) é uma doença sistêmica, multifatorial e de etiologia desconhecida, originalmente descrita pelo dermatologista turco Hulusi Behçet em 1937¹. A síndrome foi primeiramente caracterizada pela tríade úlceras orais, úlceras genitais e uveíte. Posteriormente foram reconhecidos como parte de suas manifestações clínicas as sinovites, a vasculite cutânea, o envolvimento dos sistemas gastrointestinal e urogenital, a meningoencefalite e o envolvimento cardiovascular^{2,3}. As manifestações vasculares são compostas de estenoses e oclusões, trombose ou formação de aneurismas e pseudoaneurismas, com incidência em 25% a 30% dos doentes, sendo a trombose venosa profunda de membros inferiores a mais comum^{3,4}. O envolvimento arterial isolado é raro, porém está associado a complicações potencialmente fatais, principalmente secundárias à presença de aneurismas³⁻⁵. A aorta abdominal é o vaso mais acometido, seguido da artéria femoral e das artérias pulmonares, implicando em alto risco de complicações cirúrgicas e elevada taxa de morbimortalidade^{2,3}. Os aneurismas secundários à DB respondem mal ao tratamento medicamentoso, sendo a cirurgia mandatória⁵. A modalidade de tratamento de lesões arteriais nesses doentes é, tradicionalmente, a cirurgia aberta convencional. Tal abordagem pode ser desafiadora devido a dificuldades técnicas e morbidade pós-operatória; além disso, seus resultados são afetados pela presença de atividade da doença e estão sujeitos a complicações como oclusões de enxertos e formação de pseudoaneurismas anastomóticos, sendo estes os mais frequentes e temidos.

A presença de aneurisma sacular de aorta abdominal com erosão de vértebra lombar é condição rara na DB, existindo quatro relatos de caso na PubMed até o ano de 2017^{2,6-8}.

Para a publicação deste relato de caso, a doente assinou termo de consentimento livre e esclarecido, com dispensa de aprovação pelo Comitê de Ética em Pesquisa da Instituição.

DESCRIÇÃO DO CASO

Doente do sexo feminino, 53 anos, com diagnóstico de DB há 20 anos estabelecido pela presença de úlceras orais e genitais e episódios recorrentes de uveíte posterior, em acompanhamento regular com a equipe de reumatologia. Apresentava ainda antecedentes de tabagismo, hipertensão arterial sistêmica, dislipidemia e doença pulmonar obstrutiva crônica. Há 1 ano iniciou quadro de dor lombar que não melhorava com analgésicos comuns ou derivados de opioides. Foi submetida a raio X simples de abdome que evidenciou imagem de calcificação em topografia de aorta abdominal e erosão óssea em topografia de terceira vértebra lombar. Foi então encaminhada ao ambulatório de Cirurgia Vascular e submetida a investigação complementar com angiotomografia de aorta para confirmação diagnóstica e planejamento terapêutico. A angiotomografia evidenciou aneurisma sacular de aorta abdominal infrarrenal com diâmetro máximo de 3,6 cm e erosão da terceira vértebra lombar (Figuras 1 e 2) e bifurcação aórtica com diâmetro de 9 mm. A paciente encontrava-se clínica e laboratorialmente em remissão da doença. Optou-se pela correção endovascular do aneurisma com endoprótese monoilíaca customizada Braille Biomédica,

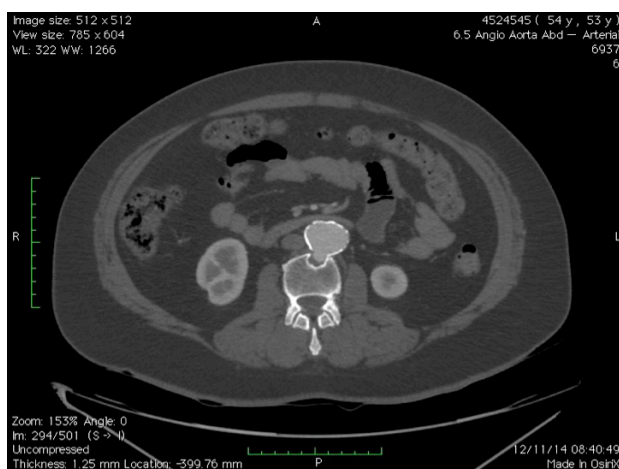

Figura 1. Corte axial de angiotomografia pré-operatória mostrando o aneurisma de aorta com erosão da vértebra lombar.

de dimensões 20 mm × 14 mm × 150 mm (diâmetros proximal, distal e comprimento, respectivamente) e enxerto cruzado fêmoro-femoral com prótese de dacron número 6 para revascularização do membro inferior esquerdo. Foi adotada essa estratégia devido à discrepância entre os diâmetros proximal e distal da aorta e ao reduzido diâmetro da aorta distal (9 mm), insuficiente para acomodação segura de endoprótese bifurcada. Não foi utilizado dispositivo oclisor na artéria ilíaca externa esquerda. Durante a confecção do enxerto cruzado, o aspecto das artérias femorais era habitual, não sendo observadas alterações parietais que prejudicassem a qualidade das anastomoses. Não foi observado vazamento para o saco aneurismático na angiografia de controle intraoperatória.

Após o procedimento, a doente apresentou boa evolução clínica e recebeu alta no terceiro dia de pós-operatório. Mantém seguimento ambulatorial com evolução satisfatória e melhora completa do quadro de dor lombar. Está, ainda, em acompanhamento com a equipe de reumatologia, continuando em remissão clínica da DB, apresentando valores de velocidade de hemossedimentação de 8 mm e proteína C reativa de 0,25 mg/dL, portanto dentro da normalidade. Foi submetida a angiotomografia de controle no primeiro e no sexto mês de pós-operatório e não apresentava evidências de vazamento ou outras complicações (Figuras 3 e 4). O enxerto cruzado mantém-se pérvio e sem estenoses ou pseudoaneurismas anastomóticos (Figura 5).

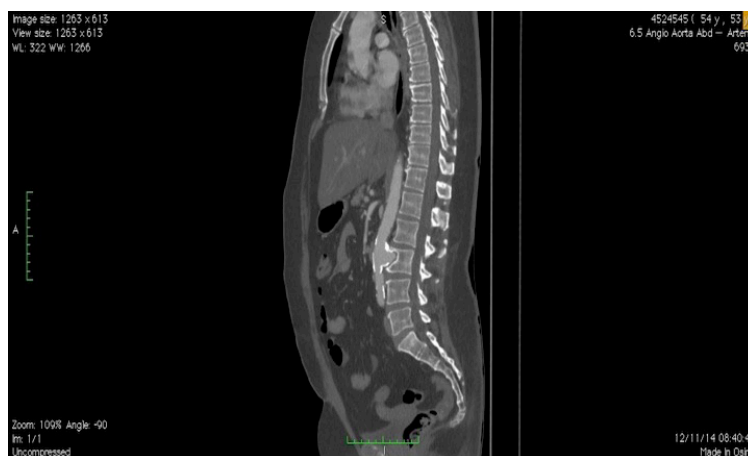

Figura 2. Corte sagital de angiotomografia pré-operatória mostrando o aneurisma de aorta com erosão da vértebra lombar.

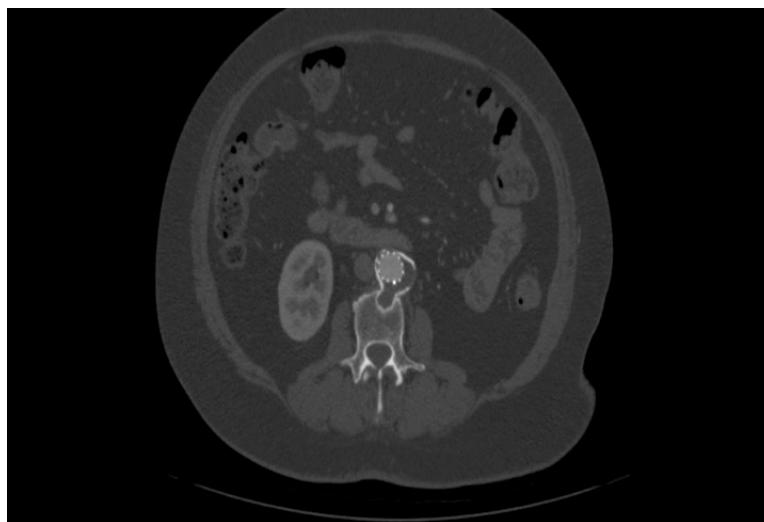

Figura 3. Corte axial de angiotomografia pós-operatória mostrando a endoprótese no interior do saco aneurismático, com exclusão do mesmo, sem evidência de endoleak.

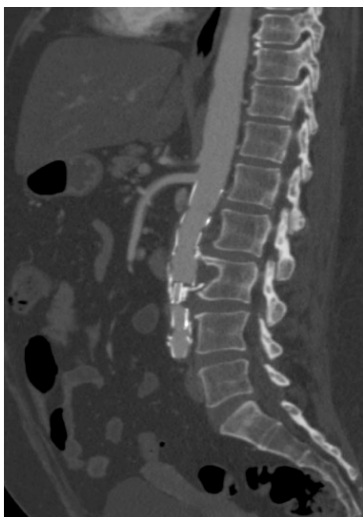


Figura 4. Corte sagital de angiotomografia pós-operatória mostrando a endoprótese no interior do saco aneurismático, com exclusão do mesmo e sem evidência de endoleak.

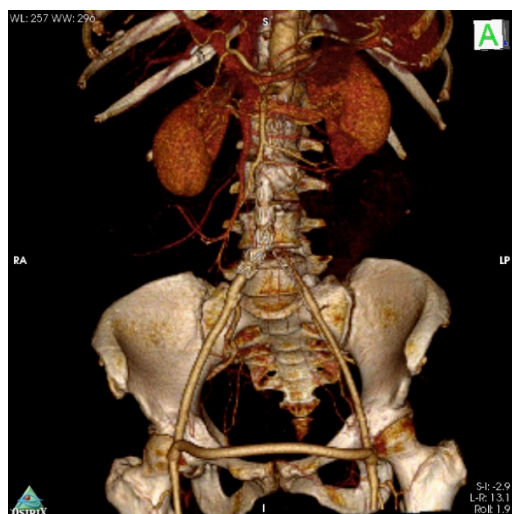


Figura 5. Reconstrução 3-D em software Osirix® mostrando a endoprótese monoilíaca e o enxerto fêmoro-femoral cruzado e sem evidência de pseudoaneurismas.

DISCUSSÃO

A DB é uma doença sistêmica, inflamatória, de natureza autoimune caracterizada pela presença de lesões vasculíticas que se manifestam na maioria das vezes com úlceras orais, genitais e uveítes. Também acomete pele, articulações, vasos de qualquer calibre, tratos geniturinário e gastrointestinal, além do sistema nervoso central. Sua fisiopatologia é desconhecida, mas atualmente acredita-se que há interação de fatores genéticos – como a presença do HLA B51 – e fatores ambientais – como a infecção

por bactérias do gênero *Streptococcus*. A DB acomete adultos jovens, com incidência entre 20 e 30 anos de idade e sem diferença entre os sexos. Embora o acometimento vascular não faça parte dos critérios diagnósticos da DB, ele está presente em 25 a 30% dos casos. A doença leva à vasculite de *vasa vasorum* e, em conjunto com a atividade inflamatória e um estado de hipercoagulabilidade, culmina em trombose e formação de aneurismas. O diagnóstico precoce da DB é essencial, devido às suas complicações potencialmente fatais. Na fase aguda da doença, deve ser investigada a presença de aneurismas arteriais, porém a formação destes pode ocorrer mesmo na fase crônica da doença. Dessa forma, deve-se atentar para sinais e sintomas que sugiram tal complicação. O acometimento da aorta na DB difere daquele nos aneurismas ateroscleróticos, pois nestes ocorre destruição e enfraquecimento acentuado da parede arterial^{3,5}. As opções de tratamento cirúrgico incluem a cirurgia aberta e a endovascular. A modalidade clássica de tratamento cirúrgico nos aneurismas associados à DB é a cirurgia aberta. Tal abordagem enfrenta desafios devido a dificuldades técnicas e ao risco alto de formação de pseudoaneurismas de anastomose. Kalko et al.⁵ analisaram 16 doentes com 18 aneurismas arteriais e DB, sendo seis aórticos, cinco destes rotos. Todas as cirurgias realizadas foram enxertos com prótese de politetrafluoretileno expandido. O período de seguimento médio foi de 17 meses, e nesse intervalo dois doentes foram operados novamente devido ao surgimento de pseudoaneurismas anastomóticos e um doente apresentou novo aneurisma arterial. Dos 16 doentes, 12 estavam em remissão da doença⁵. Erentuğ et al.¹ relataram dois casos de aneurisma de aorta roto associados à DB, operados com enxerto aortobifemoral e aorto-aórtico, com seguimento de 30 meses e sem complicações pós-operatórias. Hosaka et al.⁹ reportaram uma série de casos de 10 doentes com DB que foram submetidos a correção aberta por envolvimento arterial e observaram cinco oclusões de enxerto e cinco pseudoaneurismas durante o período de seguimento. Balcioğlu et al. analisaram nove doentes com DB e aneurismas de aorta (seis infrarrenais e três suprarrenais), submetidos a tratamento cirúrgico endovascular após imunossupressão com metilprednisolona e ciclofosfamida para remissão da atividade inflamatória da DB³. Três doentes necessitaram de procedimento híbrido com *debranching* visceral e correção endovascular no mesmo dia. O período de seguimento foi de 40 meses, com 100% de sobrevida no primeiro ano e 88% no segundo. Não houve oclusões de endoprótese ou pseudoaneurismas, e um doente evoluiu com fístula entre o duodeno e a endoprótese, que foi

corrigida com ressecção do duodeno e *patch* de omento para a endoprótese³. Park et al. trataram sete doentes com aneurisma de aorta com cirurgia endovascular e observaram um caso de degeneração da área de ancoramento distal da endoprótese¹⁰. Nitecki et al.¹¹ operaram 55 doentes, sendo estes divididos em dois grupos: cirurgia aberta e endovascular. Os resultados mostraram um menor tempo de internação e menores taxas de morbidade e mortalidade no grupo tratado pelo método endovascular em comparação com o grupo submetido a cirurgia aberta.

São raros na literatura casos de aneurismas aórticos com erosão de corpo vertebral e ainda mais rara a presença de erosão vertebral secundária a aneurisma da aorta abdominal (AAA) na DB^{2,6-8,11-15}. Lesões líticas vertebrais são associadas, geralmente, a fraturas, osteoporose, neoplasias, infecções ou estados inflamatórios. Possíveis fatores associados a dor lombar em doentes com AAA são o tamanho do aneurisma, controle inadequado da pressão arterial, dissecação aórtica e erosão de corpo vertebral^{2,16,17}.

Os critérios diagnósticos da DB requerem a presença de úlceras orais e mais dois dos seguintes: úlceras genitais, lesões oculares típicas, lesões cutâneas típicas, ou teste positivo de patergia¹⁸. Acredita-se atualmente que, devido à alta taxa de recorrência da doença aneurismática nos doentes com DB, o tratamento cirúrgico aberto ou endovascular não é adequado sem terapia imunossupressora adicional³. O seguimento pós-operatório de aneurismas na DB deve ser regular e avaliar todas as artérias^{5,19}.

Em conclusão, o envolvimento vascular na doença de Behçet aumenta sua morbimortalidade, portanto deve sempre ser lembrado e investigado nessa população de doentes. Os aneurismas aórticos com erosão de vértebra lombar são raros, porém devem ser considerados em pacientes diagnosticados com DB que apresentem dor lombar de difícil tratamento. O tratamento endovascular vem se mostrando como uma alternativa promissora à cirurgia aberta no tratamento desses doentes, porém necessita de mais estudos e tempo de seguimento para que seus resultados sejam adequadamente avaliados.

REFERÊNCIAS

- Erentuğ V, Bozbuğa N, Ömeroğlu SN, et al. Rupture of Abdominal Aortic Aneurysms in Behçet's Disease. *Ann Vasc Surg.* 2003;17(6):682-5. PMID:14738093. <http://dx.doi.org/10.1007/s10016-003-0076-0>.
- Örücü M, Keleş D, Peker E, et al. Abdominal aortic aneurysm causing lumbar vertebral erosion in Behçet's disease presenting by low back pain. *Rheumatol Int.* 2015;35(2):367-70. PMID:24957970. <http://dx.doi.org/10.1007/s00296-014-3077-0>.
- Balcioglu O, Ertugay S, Bozkaya H, Parildar M, Posacioglu H. Endovascular Repair and adjunctive immunosuppressive therapy of aortic involvement in Behçet's Disease. *Eur J Vasc Endovasc Surg.* 2015;50(5):593-8. PMID:26321000. <http://dx.doi.org/10.1016/j.ejvs.2015.07.011>.
- Ulusan Z, Karadag A, Tasar M, Kalender M, Darcin O. Behçet's disease and cardiovascular involvement: our experience of asymptomatic Behçet's patients. *Cardiovasc J Afr.* 2014;25(2):63-6. PMID:24844550. <http://dx.doi.org/10.5830/CVJA-2014-003>.
- Kalko Y, Basaran M, Aydin U, Kafa U, Basaranoglu G, Yasar T. The surgical treatment of arterial aneurysms in Behçet disease: a report of 16 patients. *J Vasc Surg.* 2005;42(4):673-7. PMID:16242553. <http://dx.doi.org/10.1016/j.jvs.2005.05.057>.
- El Maghraoui A, Tabache F, Bezza A, et al. Abdominal aortic aneurysm with lumbar vertebral erosion in Behçet's disease revealed by low back pain: a case report and review of the literature. *Rheumatology.* 2001;40(4):472-3. PMID:11312389. <http://dx.doi.org/10.1093/rheumatology/40.4.472>.
- Roeyen G, Van Schil P, Vanmaele R, et al. Abdominal aortic aneurysm with lumbar vertebral erosion in Behçet's disease: a case report and review of the literature. *Eur J Endovasc Surg.* 1997;13(2):242-6. PMID:9091166. [http://dx.doi.org/10.1016/S1078-5884\(97\)80030-5](http://dx.doi.org/10.1016/S1078-5884(97)80030-5).
- Ahn H, Kwon S, Park H. Abdominal aortic aneurysm rupture with vertebral erosion presenting with severe refractory back pain in Behçet's disease. *Ann Vasc Surg.* 2010;24(2):254. PMID:19900780. <http://dx.doi.org/10.1016/j.avsg.2009.05.011>.
- Hosaka A, Miyata T, Shigematsu H, et al. Long-term outcome after surgical treatment of arterial lesions in Behçet disease. *J Vasc Surg.* 2005;42(1):116-21. PMID:16012460. <http://dx.doi.org/10.1016/j.jvs.2005.03.019>.
- Park JH, Chung JW, Joh JH, et al. Aortic and arterial aneurysms in behçet disease: management with stent-grafts: initial experience. *Radiology.* 2001;220(3):745-50. PMID:11526277. <http://dx.doi.org/10.1148/radiol.2203001418>.
- Nitecki S, Ofer A, Karram T, Schwartz H, Engel A, Hoffman A. Abdominal aortic aneurysm in Behçet's Disease: new treatment options for an old and challenging problem. *Isr Med Assoc J.* 2004;6(3):152-5. PMID:15055270.
- Güler K, Krali K, Erentug V, et al. An Abdominal aneurysm causing vertebral destruction in a patient with BD. *Turk J Vasc Surg.* 1998;7:155-7.
- Geng L, Conway D, Barnhart S, Nowatzky J. Behçet's disease with major vascular involvement. *BMJ Case Rep.* 2013;2013:bcr2013200893. PMID:24214153. <http://dx.doi.org/10.1136/bcr-2013-200893>.
- Belczak SQ, Aun R, Valentim L, Sincos IR, Nascimento LD, Puech-Leão P. Tratamento endovascular de aneurismas da aorta em pacientes com doença de Behçet: relato de dois casos. *J Vasc Bras.* 2010;9(2):89-94. <http://dx.doi.org/10.1590/S1677-54492010000200014>.
- Camargo PAB, Bertanha M, Moura R, et al. Endovascular repair of a thoracoabdominal pseudoaneurysm in a patient with Behçet's disease. *J Vasc Bras.* 2015;14(4):351-5. <http://dx.doi.org/10.1590/1677-5449.01115>.
- Tsuchie H, Miyakoshi N, Kasukawa Y, et al. High prevalence of abdominal aortic aneurysm in patients with chronic low back pain. *Tohoku J Exp Med.* 2013;230(2):83-6. PMID:23759898. <http://dx.doi.org/10.1620/tjem.230.83>.
- Gay M, Perez M, Vallina E. Vertebral erosions in abdominal aortic aneurysms as a cause of chronic low back pain. A series of 5 cases. *Rev Esp Cir Ortop Traumatol.* 2012;56(6):478-81. PMID:23594945.

18. Kwon TW, Park SJ, Kim HK, Yoon HK, Kim GE, Yu B. Surgical treatment result of abdominal aortic aneurysm in Behçet's disease. *Eur J Vasc Endovasc Surg.* 2007;35(2):173-80. PMID:17964825. <http://dx.doi.org/10.1016/j.ejvs.2007.08.013>.
19. Cho SB, Kim T, Cho S, Shim WH, Yang MS, Bang D. Major arterial aneurysms and pseudoaneurysms in Behçet's disease: results from a single centre. *Scand J Rheumatol.* 2011;40(1):64-7. PMID:20840016. <http://dx.doi.org/10.3109/03009742.2010.497161>.

Correspondência

Nathalia Leslie Albanez Rodrigues de Souza
Universidade Estadual de Campinas – UNICAMP, Faculdade de
Ciências Médicas, Departamento de Cirurgia
Rua Tessália Vieira de Camargo, 126 - Cidade Universitária Zeferino
Vaz
CEP 13083-887 - Campinas (SP), Brasil
E-mail: natha.lars@gmail.com

Informações sobre os autores

NLARS, AAC - Cirurgiões vasculares, membros da Sociedade Brasileira de Angiologia e de Cirurgia Vasculares (SBACV); ex-residentes em Cirurgia Vasculares da Faculdade de Ciências Médicas da Universidade Estadual de Campinas (UNICAMP).

DEDS - Cirurgião vascular, membro da Sociedade Brasileira de Angiologia e de Cirurgia Vasculares (SBACV); Pós-graduando em Cirurgia Vasculares na Faculdade de Ciências Médicas da Universidade Estadual de Campinas (UNICAMP).

LPR - Residente em cirurgia vascular na Universidade Estadual de Campinas (UNICAMP).

GJDPM - Doutor em cirurgia pela Universidade Estadual de Campinas (UNICAMP); Cirurgião vascular, membro titular da Sociedade Brasileira de Angiologia e de Cirurgia Vasculares (SBACV); Médico contratado do Hospital das Clínicas (HC) da Universidade Estadual de Campinas (UNICAMP).

ATG - Professora Titular, chefe da Disciplina de Moléstias Vasculares do Hospital das Clínicas (HC) da Universidade Estadual de Campinas (UNICAMP), membro titular da Sociedade Brasileira de Angiologia e de Cirurgia Vasculares (SBACV) e membro da SVS.

Contribuições dos autores

Concepção e desenho do estudo: NLARS, DEDS, AAC, GJDPM, ATG
Análise e interpretação dos dados: NLARS, DEDS, AAC, LPR, GJDPM, ATG

Coleta de dados: NLARS, LPR

Redação do artigo: NLARS

Revisão crítica do texto: NLARS, DEDS, AAC, GJDPM, ATG

Aprovação final do artigo*: NLARS, DEDS, AAC, LPR, GJDPM, ATG

Análise estatística: N/A.

Responsabilidade geral pelo estudo: NLARS

*Todos os autores leram e aprovaram a versão final submetida ao
J Vasc Bras.