

# Tratamento endovascular da doença obstrutiva carotídea em pacientes de alto risco: resultados imediatos

## *Endovascular treatment of carotid obstructive disease in high risk patients: immediate results*

Ricardo Augusto Carvalho Lujan<sup>1</sup>, Leonardo Aguiar Lucas<sup>1</sup>,  
Andréa de Fátima Gracioso<sup>2</sup>, Armando de Carvalho Lobato<sup>3</sup>

### Resumo

**Objetivo:** Tratamento endovascular – angioplastia carotídea com *stent* (ACS) – tem se mostrado como opção atual no tratamento da estenose da artéria carótida em pacientes considerados de alto risco para endarterectomia de carótida (ECA). Este trabalho reporta a experiência do Instituto de Cirurgia Vascular e Endovascular (ICVE) de São Paulo nos casos de ACS em pacientes de alto risco.

**Material e método:** Foi realizado um estudo retrospectivo descritivo baseado na análise dos prontuários de 113 pacientes (84 homens e 29 mulheres) submetidos a 130 procedimentos de ACS pelo ICVE, no período de março de 2000 a junho de 2004. A idade média dos pacientes foi de 74 anos (variando de 51 a 86 anos). Os pacientes assintomáticos (55%) apresentavam estenose  $\geq 75\%$ , enquanto nos sintomáticos (45%) as lesões encontradas foram  $\geq 70\%$ . Foi indicado ACS nos seguintes pacientes: alto risco para ECA (45%), reestenose pós-ECA (15%), estenose carotídea severa bilateral (14%), oclusão da carótida contralateral (12%), bifurcação alta (no nível ou acima da segunda vértebra cervical) (6%), estenose pós-radioterapia (5%) e pescoço hostil (3%). As lesões encontradas localizavam-se na bifurcação carotídea (46%), carótida interna (32%), origem da artéria carótida comum (9%), tronco braquiocéfálico (8%) e artéria carótida comum (5%).

**Resultado:** Foi observado um total de sete eventos neurológicos (cinco casos de acidente vascular encefálico e dois pacientes que apresentaram ataque isquêmico transitório). A taxa de óbito foi de 0%. A taxa total de complicações (acidente vascular encefálico, acidente isquêmico transitório, óbito) foi de 5,3%.

**Conclusão:** ACS demonstrou ser um procedimento com baixa taxa de complicações, sendo uma opção segura e eficaz nos pacientes de alto risco para ECA.

**Palavras-chave:** Artéria carótida, estenose, angioplastia, alto risco cirúrgico.

### Abstract

**Objective:** Endovascular treatment – carotid artery stenting (CAS) – has been recommended as the current option in the treatment of carotid artery disease in high risk patients for carotid endarterectomy surgery (CEA). This study reports our experience at Instituto de Cirurgia Vascular e Endovascular de São Paulo with regard to CAS in high risk patients.

**Material and method:** A retrospective descriptive study was performed based on the analysis of 113 medical charts of patients (84 males and 29 females) submitted to 130 CAS from March 2000 to June 2004. Mean age was 74 years (range, 51-86 years).

Asymptomatic patients (55%) presented stenosis  $\geq 75\%$ , whereas in symptomatic patients (45%) stenosis was  $\geq 70\%$ . Indication for CAS included: high risk for CEA (45%), recurrent stenosis post-CEA (15%), contralateral internal carotid artery stenosis (14%), contralateral carotid occlusion (12%), high cervical bifurcation (6%), post-radiation stenosis (5%), anatomically limited access (3%). The lesions were located at: carotid bifurcation (46%), internal carotid artery (32%), common carotid artery origin (9%), brachiocephalic trunk (8%), and common carotid artery (5%).

**Result:** Seven neurological events were observed (five cases of cerebral vascular accident and two patients who had a transitory ischemic attack). Death rate was 0%. Overall complication rate (cerebral vascular accident, transitory ischemic attack, death) was 5.3%.

**Conclusion:** CAS has proved to be a procedure with a low complication rate. Therefore, it is a safe and efficient option in high risk patients for CEA.

**Key words:** Carotid artery, stenosis, angioplasty, high surgical risk.

1. Pós-Graduando de Cirurgia Vascular e Endovascular, Real e Benemérita Associação Portuguesa de Beneficência de São Paulo, Hospital São Joaquim, São Paulo, SP.
2. Médica Assistente, Serviço de Cirurgia Vascular e Endovascular, Real e Benemérita Associação Portuguesa de Beneficência de São Paulo, Hospital São Joaquim, São Paulo, SP.
3. Chefe do Serviço de Cirurgia Vascular e Endovascular, Real e Benemérita Associação Portuguesa de Beneficência de São Paulo, Hospital São Joaquim, São Paulo, SP.

Artigo submetido em 24.10.05, aceito em 13.02.06.

A doença oclusiva carotídea (DOC) permanece como causa comum de acidente vascular encefálico (AVE) e está associada a um elevado risco de invalidez, ou até mesmo óbito do paciente<sup>1-4</sup>. O objetivo do tratamento da DOC é reduzir a taxa de AVE através de intervenção cirúrgica<sup>1-3,5</sup> ou promover estabilização da placa aterosclerótica através de tratamento clínico com antiagregantes plaquetários e controle dos fatores de risco (hipertensão, dislipidemia, diabetes, tabagismo, entre outros)<sup>6-9</sup>.

A endarterectomia carotídea (ECA) permanece sendo um dos procedimentos vasculares mais realizados mundialmente<sup>1-3,7,10</sup>. Diversos trabalhos têm demonstrado a superioridade da ECA na prevenção de AVE em relação ao tratamento clínico nos pacientes sintomáticos ou assintomáticos com estenose crítica ou > 70%<sup>1-3,11,12</sup>. No entanto, apesar de a ECA ter sido considerada tratamento padrão-ouro durante vários anos<sup>1,2</sup>, os riscos de complicações inerentes ao procedimento, tais como neurológicas (ataque isquêmico transitório, AVE e lesão de nervos) e não-neurológicas (infarto agudo do miocárdio, infecção de ferida operatória, entre outros), permanecem inalterados, principalmente num grupo seletivo de pacientes considerados de alto risco (Tabela 1)<sup>5,6,10,13,14</sup>.

**Tabela 1** - Critérios para a seleção de população de alto risco

---

ICC classe funcional III/IV (NYHA) ou Fej VE < 30%
Cirurgia de revascularização miocárdica < 6 semanas
Infarto agudo do miocárdio recente (> 24 horas e < 4 semanas)
Angina instável classe III/IV
Insuficiência coronariana que requer intervenção
Doença pulmonar obstrutiva crônica
Insuficiência renal crônica (Cr ≥ 2,5 mg/dl)

---

Fej = fração de ejeção; ICC = insuficiência cardíaca congestiva; NYHA = New York Heart Association; VE = ventrículo esquerdo.

Nos últimos anos, vêm sendo acumuladas evidências a respeito do tratamento endovascular – angioplastia carotídea com *stent* (ACS) – na DOC. Esta surge como opção ao tratamento cirúrgico convencional nos pacientes considerados de alto risco para ECA, em virtude de sua baixa taxa de morbimortalidade<sup>12,15-18</sup>.

O objetivo do presente estudo é reportar a experiência do Instituto de Cirurgia Vascular e Endovas-

cular (ICVE) de São Paulo com ACS em grupo seletivo de pacientes considerados de alto risco clínico e cirúrgico para ECA, assim como descrever a incidência de eventos adversos – tais como AVE, acidente isquêmico transitório (AIT) e óbito – dentro de 30 dias do procedimento.

## Método

De março de 2000 a junho de 2004, foram analisados, de forma retrospectiva, os prontuários de 113 pacientes (84 homens e 29 mulheres), submetidos a 130 procedimentos de ACS pelo ICVE de São Paulo. A idade média dos pacientes foi de 74 anos (variando de 51 a 86 anos). Os pacientes assintomáticos (55%) apresentavam estenose ≥ 75%, enquanto que, nos sintomáticos (45%), as lesões foram ≥ 70%. Em todos os pacientes, as lesões na artéria carótida foram inicialmente diagnosticadas pelo *duplex scan* arterial e confirmadas pela angiorressonância magnética dos troncos supra-aórticos e circulação intracraniana. A arteriografia era realizada apenas durante o procedimento endovascular. Todos os pacientes assintomáticos haviam sido submetidos a angioplastia coronariana com *stent* ou estavam em programação de cirurgia de revascularização cardíaca nos próximos 30 dias.

As comorbidades encontradas no grupo estudado foram: 70% de insuficiência coronariana (n = 79), 64% de hipertensão (n = 72), 44% de diabetes tipo 2 (n = 50), 29% de doença pulmonar obstrutiva crônica (n = 33) e 11% de insuficiência cardíaca congestiva (n = 12).

No grupo dos pacientes sintomáticos (n = 51), eventos neurológicos prévios foram reportados em 86%, sendo descritos como AIT (59%, n = 30) e AVE (27%, n = 14). Apenas 14% (n = 7) referiram tonturas e zumbidos.

Os critérios de indicação de ACS foram relacionados ao alto risco clínico (Tabela 1) e/ou variações anatômicas (Tabela 2)<sup>12,15</sup>. Desta forma, indicamos ACS nos seguintes pacientes: alto risco para ECA (45%) (Tabela 1), reestenose pós-ECA (15%), estenose carotídea severa bilateral (14%), oclusão da carótida contralateral (12%), bifurcação alta (no nível ou acima da segunda vértebra cervical) (6%), estenose pós-radioterapia (5%) e pescoço hostil (3%). As lesões encontradas localizavam-se na bifurcação carotídea (46%), carótida interna (32%), origem da artéria carótida comum (9%), tronco braquiocefálico (8%) e artéria carótida comum (5%).

**Tabela 2** - Critérios de risco anatômico para ECA

Categoria de alto risco	Critério
Variações locais e anatômicas	Radioterapia cervical
	Endarterectomia de carótida prévia
	Bifurcação carotídea no nível de C2 ou maior, ou no nível da divisão do músculo digástrico
	Oclusão da carótida contralateral
	Paralisia do nervo laríngeo contralateral

C2 = segunda vértebra cervical; ECA = endarterectomia de carótida.

Todos os pacientes utilizaram drogas antiplaquetárias (ácido acetilsalicílico 100 mg/dia e clopidogrel 75 mg/dia), iniciadas 4 dias antes do procedimento e mantidas no pós-operatório por pelo menos 30 dias. No intra-operatório, após punção arterial e colocação de introdutor, foi administrada heparina não-fracionada (5.000 UI) em *bolus* endovenoso. Uso de atropina foi restrito aos pacientes que apresentaram bradicardia sintomática ou queda da frequência cardíaca ( $\leq 60$  bpm).

Todos os procedimentos foram realizados com anestesia local (xilocaína 1%). Sistema de proteção cerebral (SPC) foi utilizado em 92 casos de ACS e distribuído da seguinte forma: Angioguard Emboli Capture Guidewire System (Cordis) (52%), FilterWire EZ (Boston) (40%) e balão oclisor proximal (MO.MA) em 3% dos casos. Os *stents* empregados foram os auto-expansíveis em 77% das intervenções, sendo: Stent Carotid Sinus Optmed (37%) – cônico (28%) e reto (9%), Precise (Cordis) (22%) e Wallstent – carótida (18%). Os *stents* balão-expansíveis (23%) foram: Amia (10%), Stent Graft (10%) e Herculink (3%).

Para análise estatística dos dados, utilizamos a análise univariada de Fisher.

### Resultado

No período de março de 2000 a 2002, foram realizados 38 procedimentos sem proteção cerebral (29%), por não ser disponível no Brasil neste período. Foram realizados 92 procedimentos entre abril de 2002 e junho de 2004 utilizando SPC (71%), sendo necessário em quatro dos casos pré-dilatação antes da passagem do SPC, e em apenas um caso não foi possível a inserção do filtro na artéria carótida interna.

No grupo dos pacientes que utilizaram o SPC (n = 92, 71%), a taxa total de eventos neurológicos foi de 4,4% (dois AIT e dois AVE), com taxa de mortalidade de 0%, obtendo-se um total de eventos adversos (AVE/AIT/óbito) de 4,4%. Debris foram observados em 41% dos SPC. Espasmo da artéria carótida interna ocorreu em 28,5% dos casos (20% relacionado ao Angioguard e 8,5% ao EZ), revertido após a retirada do SPC. Em 2% dos casos, não foi possível o cateterismo seletivo da artéria carótida comum esquerda.

No grupo sem SPC (n = 38, 29%) foram observados três casos de AVE (7,9%), não sendo constatado óbito ou AIT.

Comparando o grupo com *versus* o grupo sem SPC, observamos uma diferença estatisticamente significativa em relação à ocorrência de AIT nos pacientes que não utilizaram SPC (Tabela 3).

**Tabela 3** - Resultados após 30 dias

Eventos adversos	Grupo com SPC 92 (71%)	Grupo sem SPC 38 (29%)
Total de AVE	2 (2,2%)	3 (7,9%)
AVE maior	1 (1,1%)	0 (0%)
AVE menor	1 (1,1%)	3 (7,9%)
AIT	2 (2,2%)	0 (0%)
Óbito	0 (0%)	0 (0%)
AVE/AIT/Óbito	4 (4,4%)	3 (7,9%)

AVE = acidente vascular encefálico; AIT = acidente isquêmico transitório; SPC = sistema de proteção cerebral.

Outras complicações observadas foram: tonturas (3,1%), dissecção (2,3%) e hematoma no local de punção (1,8%).

No total da amostragem, foram reportados sete eventos neurológicos, distribuídos da seguinte forma: AVE (n = 5), sendo que quatro casos apresentaram regressão dos sintomas neurológicos após 24 horas e em menos de 30 dias (AVE menor), e apenas um paciente permaneceu com déficit neurológico durante o acompanhamento (AVE maior). AIT foi observado em 1,5% da população do presente estudo. A incidência de complicações (AVE/AIT/óbito) foi de 5,3% (sete casos).

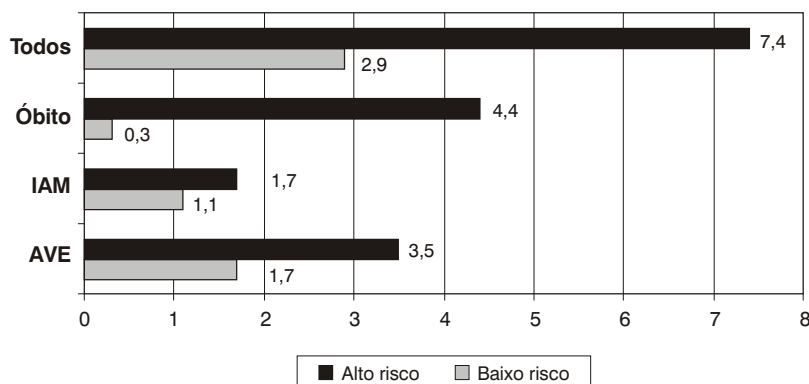
### Discussão

A ECA é uma intervenção cirúrgica bem documentada para os pacientes portadores de estenose da artéria carótida extracraniana<sup>1-3</sup>. Vários trabalhos demonstraram sua eficácia e segurança, como, por exemplo, o NASCET<sup>1</sup> (*North American Symptomatic Carotid Endarterectomy Trial*) e o ACAS<sup>3</sup> (*Asymptomatic Carotid Atherosclerosis Study*). Entretanto, estes trabalhos excluíram uma categoria de pacientes considerada de alto risco por suas comorbidades (Tabela 1)<sup>13,16,19-21</sup>. Wennberg et al.<sup>13</sup> realizaram um estudo com 113.000 pacientes submetidos à ECA, incluindo pacientes de alto risco clínico, e obtiveram uma taxa perioperatória de óbito de 2,5%.

Ouriel et al.<sup>10</sup>, em 2001, após revisão de 3.000 pacientes submetidos à ECA, classificaram os paci-

entes portadores de insuficiência coronariana, insuficiência cardíaca congestiva, doença pulmonar obstrutiva crônica ou insuficiência renal (Figura 1) como de alto risco clínico para ECA, com taxas de AVE pós-operatória e óbito de 3,5 e 4,4%, respectivamente. Sem estas comorbidades, a taxa de mortalidade foi de 0,2% em 1.500 pacientes com DOC assintomáticos submetidos a ECA, similar à taxa de mortalidade do ACAS (0,1%); nos sintomáticos (n = 925), a taxa de mortalidade foi de 0,5%, semelhante ao observado no NASCET (0,6%) (Figura 1). Com isso, os autores atribuíram que os excelentes resultados relativos à ECA dependiam das condições clínicas do paciente. Também constataram que casos com oclusão da carótida contralateral, lesão do nervo recorrente contralateral ou radioterapia em região cervical apresentavam piores resultados operatórios quando analisadas as taxas de óbito, infarto agudo do miocárdio (IAM), AVE perioperatório, infecção de ferida operatória e lesão de nervo craniano. Nosso estudo incluiu pacientes com as comorbidades descritas anteriormente (Tabela 1) e obtivemos taxa de AVE e óbito de 5,3 e 0%, respectivamente. No entanto, apenas um (0,7%) paciente permaneceu com déficit neurológico 30 dias após a intervenção.

A DOC pode ser classificada em aterosclerótica e não-aterosclerótica (arterites, displasia fibromuscular, hiperplasia intimal pós-endarterectomia, entre outros). New et al.<sup>22</sup> observaram melhores resultados da ACS nas reestenoses pós-ECA, por apresentarem menor



AVE = acidente vascular encefálico; ECA = endarterectomia de carótida; IAM = infarto agudo do miocárdio.

**Figura 1** - Comparação de morbimortalidade entre pacientes de baixo risco clínico *versus* de alto risco submetidos à ECA<sup>10</sup>

risco de embolização quando comparadas com lesões ateroscleróticas complexas<sup>22,23</sup>.

Doença aterosclerótica difusa envolvendo arco aórtico e carótida comum, lesões que se estendem à circulação arterial em nível intracraniano e variações anatômicas (por exemplo: tronco bovino, arco aórtico tipo 3 e dextro cardíaco) devem ser avaliadas com cautela, por aumentarem a dificuldade técnica. Entretanto, nenhuma destas condições é considerada proibitiva para o tratamento endovascular da doença obstrutiva carotídea<sup>12,15,16,17,24</sup>.

Em 1999, Merlo et al.<sup>25</sup> avaliaram 19 pacientes com estenose crítica em ostio de carótida comum ou artéria inominada, submetidos a tratamento endovascular, e obtiveram 100% de sucesso, 0% de taxa de óbito e/ou sintomas neurológicos e 0% de reestenose em 2 anos. Sullivan et al.<sup>26</sup>, em sete pacientes com lesão estenótica da artéria inominada, obtiveram resultado semelhante, com 94,3% de sucesso e 0% de reestenose em 3 anos.

Henry et al.<sup>24</sup>, em 1998, analisaram 163 pacientes com DOC submetidos a 175 intervenções endovasculares, apresentando as seguintes lesões: artéria carótida interna (58%, n = 102), bifurcação carotídea (40%, n = 70) e carótida comum (2%, n = 3). As lesões foram classificadas em ateroscleróticas (n = 164), reestenose (n = 8) e lesão pós-radioterapia (n = 2). Lesão da carótida contralateral foi encontrada em 33 pacientes, sendo 24 casos com estenose  $\geq 60\%$  e nove oclusões. Em 142 pacientes (82%), não foi utilizado SPC. Obtiveram 0% de óbito e apenas 4,6% de complicações neurológicas, considerando o procedimento seguro, inclusive em pacientes de alto risco. A nossa casuística difere quanto à distribuição das lesões encontradas por Henry et al. (46 *versus* 40% – bifurcação carotídea – e 32 *versus* 58% – carótida interna) e, principalmente, em relação ao uso do SPC (71 *versus* 18%); entretanto, os resultados obtidos foram similares em relação à taxa de complicações neurológicas e óbito.

Dietrich<sup>15</sup> e Veith et al.<sup>12</sup> demonstraram que lesão em carótida interna (CI) alta ou extensa, bifurcação carotídea alta (em nível de C2 ou mais cranial), reestenose pós-ECA, oclusão da carótida contralateral, assim como DOC em pacientes com cirurgia cervical prévia ou pós-radioterapia cervical, são situações em que a ACS se mostra uma opção eficaz à ECA.

Placas ateroscleróticas são compostas de lípidos e cálcio, podendo conter, em sua superfície luminal,

plaquetas e fibrinas. Essa característica da placa propicia embolização distal de fragmentos de placa ou de trombo<sup>27-30</sup>, o qual é a principal causa de complicação neurológica da ACS.

Rapp et al.<sup>28</sup> demonstraram a ocorrência de liberação de êmbolos durante o procedimento de angioplastia com *stent* na bifurcação carotídea. Jordan et al.<sup>31</sup>, utilizando-se de Doppler transcraniano, observaram que a embolia cerebral ocorreu quatro vezes mais durante a realização de ACS do que de ECA.

O estudo CAVATAS<sup>32</sup> comparou ECA *versus* angioplastia sem *stent* e sem uso do SPC. Obteve taxas de AVE e óbito de 10% (para ambos os procedimentos), resultado superior ao encontrado em nossa amostragem no grupo sem uso de SPC, mas em que foi usado *stent*.

Cremonesi et al.<sup>33</sup> avaliaram 442 pacientes submetidos a ACS com uso do SPC, incluindo pacientes de alto risco para ECA. Em 304 pacientes (69%), observaram debris de placas macroscópicos, sendo que, em 54 casos, os êmbolos foram maiores que 2 mm de diâmetro. A análise histopatológica dos debris demonstrou cristais de colesterol, material de fibrina, placas ateromatosas e células espumosas. Não houve óbito no perioperatório; a taxa de complicações neurológicas foi de 1,1%, e complicações relacionadas ao SPC foram observadas em apenas quatro casos (0,9%). Concluíram que o SPC é efetivo na prevenção de embolização distal durante a ACS. A inclusão do SPC em nossa casuística promoveu uma redução na taxa de complicações neurológicas (2,2% de AVE) semelhante ao reportado por Cremonesi et al.; no entanto, as complicações relacionadas ao SPC ocorreram em 28,5% dos casos (espasmo da artéria carótida interna revertido após a retirada do SPC), e debris macroscópicos estavam presentes em 41% do SPC.

Yadav et al.<sup>18</sup>, no decorrer do estudo SAPPHERE, publicaram dados comparativos de ECA *versus* ACS com uso do SPC no tratamento da DOC, com resultados favoráveis ao tratamento endovascular, quando analisadas as taxas de AVE, IAM e óbito, principalmente comparando subgrupos de pacientes de alto risco cirúrgico.

## Conclusão

Aspectos clínicos e anatômicos devem ser considerados na investigação inicial da doença obstrutiva carotídea, a fim de identificar uma população de pacientes

de alto risco cirúrgico e definir o melhor tratamento (clínico *versus* endarterectomia *versus* intervenção endovascular).

A cirurgia endovascular surge como opção atual ao tratamento cirúrgico convencional na DOC, com as vantagens de ser um procedimento menos invasivo, oferecer possibilidade de anestesia local e variada via de acesso. Alta taxa de sucesso técnico e baixas taxas de eventos adversos tornam a ACS uma alternativa segura e eficaz na revascularização da artéria carótida, especialmente em grupos de pacientes de alto risco<sup>14,15,17,22,33-35</sup>.

### Referências

- National Institute of Neurological Disorders and Stroke (NINDS). Beneficial effect of carotid endarterectomy in symptomatic patients with high-grade stenosis. North American Symptomatic Carotid Endarterectomy Trial Collaborators. *N Engl J Med.* 1991;325:445-53.
- MRC European Carotid Surgery Trial: interim results for symptomatic patients with severe (70-99%) or with mild (0-29%) carotid stenosis European Carotid Surgery Trialists' Collaborative Group. *Lancet.* 1991;337:1235-43.
- Endarterectomy for asymptomatic carotid artery stenosis. Executive Committee for the Asymptomatic Carotid Atherosclerosis Study. *JAMA.* 1995;273:1421-8.
- Wolf PA, D'Agostino RB, Belanger AJ, Kannel WB. Probability of stroke: a risk profile from Framingham Study. *Stroke.* 1991;22:312-8.
- Moore WS, Barnett HJ, Beebe HG, et al. Guidelines for carotid endarterectomy. A multidisciplinary consensus statement from the ad hoc Committee, American Heart Association. *Stroke.* 1995;26:188-201.
- Crouse JR, Toole JF, McKinney WM, et al. Risk factors for extracranial carotid artery atherosclerosis. *Stroke.* 1987;18:990-6.
- O'Leary DH, Anderson KM, Wolf PA, Evans JC, Poehlman HW. Cholesterol and carotid atherosclerosis in older persons: the Framingham Study. *Ann Epidemiol.* 1992;2:147-53.
- Collaborative overview of randomized trials of antiplatelet therapy - I: Prevention of death, myocardial infarction and stroke by prolonged antiplatelet therapy in various categories of patients. Antiplatelet Trialists Collaboration. *BMJ.* 1994;308:81-106.
- Fields WS, Lemak NA, Frankowski RF, Hardy RJ. Controlled trial of aspirin in cerebral ischemia. *Stroke.* 1977;8:301-14.
- Ouriel K, Hertzner NR, Beven EG, et al. Preprocedural risk stratification: identifying an appropriate population for carotid stenting. *J Vasc Surg.* 2001;33:728-32.
- Hobson RW 2nd, Weiss DG, Fields WS, et al. Efficacy of carotid endarterectomy for asymptomatic carotid stenosis. The Veterans Affairs Cooperative Study Group *N Engl J Med.* 1993;328:221-7.
- Veith FJ, Amor M, Ohki T, et al. Current status of carotid bifurcation angioplasty and stenting based on a consensus of opinion leaders. *J Vasc Surg.* 2001;33(2 Suppl):S111-6.
- Wennberg DE, Lucas FL, Birkmeyer JD, Bredenberg CE, Fisher ES. Variation in carotid endarterectomy mortality in the Medicare population: trial hospitals, volume, and patient characteristics. *JAMA.* 1998;279:1278-81.
- Tardini DM, Yoshida WB. Brain injury due to ischemia and reperfusion in carotid endarterectomy surgery. *Rev Port Cir Cardiorac Vasc.* 2003;10:133-40.
- Diethrich EB. Indications for carotid artery stenting: a preview of the potential derived from early clinical experience. *J Endovasc Surg.* 1996;3:132-9.
- Ouriel K, Yadav J, Green RM. Standards of practice: carotid angioplasty and stenting. *J Vasc Surg.* 2004;39:916-7.
- Wholey MH, Wholey M, Mathias K, et al. Global experience in cervical carotid artery stent placement. *Catheter Cardiovasc Interv.* 2000;50:160-7.
- Yadav JS, Wholey MH, Kuntz RE, et al. Protected carotid-artery stenting versus endarterectomy in high risk patients. *N Engl J Med.* 2004;351:1493-501.
- Illig KA, Zhang R, Tanski W, Benesch C, Sternbach Y, Green RM. Is the rationale for carotid angioplasty and stenting in patients excluded from NASCET/ACAS or eligible for ARCHeR justified? *J Vasc Surg.* 2003;37:575-81.
- Jordan WD Jr., Alcocer F, Wirthlin DJ, et al. High-risk carotid endarterectomy: challenges for carotid stent protocols. *J Vasc Surg.* 2002;35:16-21.
- Mozes G, Sullivan TM, Torres-Russotto DR, et al. Carotid endarterectomy in SAPHIRE-eligible high-risk patients: implications for selecting patients for carotid angioplasty and stenting. *J Vasc Surg.* 2004;39:958-65.
- New G, Roubin GS, Iyer SS, et al. Safety, efficacy, and durability of carotid artery stenting for restenosis following carotid endarterectomy: a multicenter study. *J Endovasc Ther.* 2000;7:345-52.
- Hobson RW 2nd, Goldstein JE, Jamil Z. Carotid restenosis: operative and endovascular management. *J Vasc Surg.* 1999;29:228-35.
- Henry M, Amor M, Masson I, et al. Angioplasty and stenting of the extracranial carotid arteries. *J Endovasc Surg.* 1998;5:293-304.
- Merlo M, Conforti M, Apostolou D, Carignano G. Surgical and endovascular treatment of stenosis of the innominate artery. *Minerva Cardioangiol.* 1999;47:49-54.
- Sullivan TM, Gray BH, Bacharach JM, et al. Angioplasty and primary stenting of the subclavian, innominate, and common carotid arteries in 83 patients. *J Vasc Surg.* 1998;28:1059-65.
- Order BM, Gass C, Liess C, Heller M, Muller-Hulsbeck S. Comparison of 4 cerebral protection filters for carotid angioplasty: an in vitro experiment focusing on carotid anatomy. *J Endovasc Ther.* 2004;11:211-8.
- Rapp JH, Pan XM, Sharp FR, et al. Atheroemboli to the brain: size threshold for causing acute neuronal cell death. *J Vasc Surg.* 2000;32:68-76.
- Ohki T, Marin ML, Lyon RT, et al. Ex vivo human carotid artery bifurcation stenting: correlation of lesion characteristics with embolic potential. *J Vasc Surg.* 1998;27:463-71.

30. Reimers B, Corvaja N, Moshiri S, et al. Cerebral protection with filter devices during carotid artery stenting. *Circulation*. 2001;104:12-5.
31. Jordan WD Jr, Voellinger DC, Doblal DD, Plyushcheva NP, Fisher WS, McDowell HA. Microemboli detect by transcranial Doppler monitoring in patients during carotid angioplasty versus carotid endarterectomy. *Cardiovasc Surg*. 1999;7:33-8.
32. Endovascular versus surgical treatment in patients with carotid stenosis in the Carotid and Vertebral Artery Transluminal Angioplasty Study (CAVATAS): a randomized study. *Lancet*. 2001;357:1729-37.
33. Cremonesi A, Manetti R, Setacci F, Setacci C, Castriota F. Protected carotid stenting: clinical advantages and complications of embolic protection devices in 442 consecutive patients. *Stroke*. 2003;34:1936-41.
34. Castriota F, Cremonesi A, Manetti R, et al. Impact of cerebral protection devices on early outcome of carotid stenting. *J Endovasc Ther*. 2002;9:786-92.
35. Diethrich EB, Ndiaye M, Reid DB. Stenting in the carotid artery: initial experience in 110 patients. *J Vasc Surg*. 1996;3:42-62.

**Correspondência:**

Ricardo Augusto Carvalho Lujan  
Rua Maestro Cardim, 560/185 e 186, Paraíso  
CEP 01323-000 – São Paulo, SP  
Tel./Fax: (11) 3251.3387/3262.1158  
E-mail: raclujan@hotmail.com

## ***Atualização de endereços***

Prezado associado,

Se você mudou de endereço e não comunicou a SBACV, seu exemplar está sendo enviado ao endereço antigo. É fundamental que envie seu novo endereço à Secretaria da SBACV para garantir o recebimento do J Vasc Br.

**SBACV - Sociedade Brasileira de Angiologia e de Cirurgia Vascular**

Av. 24 de Outubro, 838 - sala 610 - Bairro Moinhos de Vento

CEP 90510-000 - Porto Alegre - RS

Fone/Fax: (51) 3018.1533

E-mail: secretaria@sbacv-nac.org.br