

Simpatectomia lombar por pneumoretroperitonioscopia (SLPR)

Retroperitoneal endoscopic lumbar sympathectomy

Wander Eduardo Sardinha¹, Jose Manoel da Silva Silvestre¹, Fernando Thomazinho²,
Rodrigo Gomes de Oliveira², Domingos de Moraes Filho¹

Resumo

Contexto: A simpatectomia ainda encontra indicação no tratamento de várias doenças, tais como a insuficiência arterial periférica crônica aterosclerótica grau IV (Fontaine) sem condições de revascularização, úlceras hipertensivas e o fenômeno de Raynaud acompanhado de lesões tróficas. A cirurgia clássica é realizada através do acesso retroperitoneal, mas também pode ser realizada por meio de técnicas minimamente invasivas.

Objetivo: Este trabalho tem o objetivo de mostrar os resultados da simpatectomia lombar por pneumoretroperitonioscopia.

Métodos: Trinta e um pacientes foram submetidos a simpatectomia lombar por pneumoretroperitonioscopia (22 homens e nove mulheres), com média de idade de 48 anos (41-70). Vinte eram pacientes com insuficiência arterial periférica crônica, sem possibilidade de revascularização, todos com lesões (necroses ou úlceras); sete pacientes eram portadores de tromboangiíte obliterante; três tinham úlcera hipertensiva; e um apresentava fenômeno de Raynaud secundário. As cirurgias foram realizadas por pneumoretroperitonioscopia, sendo feita a exérese do segundo ao quarto gânglio da cadeia lombar.

Resultados: Não houve complicações intra-operatórias, havendo necessidade de apenas uma conversão para cirurgia convencional por dificuldade técnica. A duração média do procedimento foi de 103 minutos e o tempo médio de internação foi de 2 dias.

Conclusão: A simpatectomia pode ser realizada por pneumoretroperitonioscopia com as vantagens de uma cirurgia minimamente invasiva.

Palavras-chave: Simpatectomia lombar, pneumoretroperitonioscopia.

Introdução

Desde a sua primeira utilização, em 1920, por Adson & Brown¹ nos EUA e Diez² na América do Sul, a simpatectomia ainda é utilizada para o tratamento de algumas doenças.

A simpatectomia altera o tônus vasomotor, promovendo melhora da microcirculação na pele. As bases

Abstract

Background: Sympathectomy can still be performed in the treatment of many diseases, such as chronic atherosclerotic peripheral arterial disease stage IV without conditions of revascularization, hypertensive ulcer and necrosis associated with Raynaud phenomenon. The classical treatment is performed through retroperitoneal access, but can also be performed through minimally invasive techniques.

Objective: This study aims at evaluating results of retroperitoneal endoscopic lumbar sympathectomy.

Methods: Thirty-one patients were submitted to retroperitoneal endoscopic lumbar sympathectomy (22 males and nine females), mean age of 48 years (41-70). Twenty patients had chronic peripheral arterial disease, with no possibility of revascularization, all presenting with necrosis or ulcer; seven patients had thromboangiitis obliterans, three had hypertensive ulcer, and one patient had secondary Raynaud phenomenon. Surgical procedures were performed by retroperitoneal endoscopic access, besides excision of ganglia L2-L4 of the lumbar sympathetic chain.

Results: There were no intraoperative complications, only the need of converting to open surgery due to technical difficulties. Mean operative time was 103 minutes and mean hospital stay was 2 days.

Conclusion: Sympathectomy can be performed by retroperitoneal endoscopy using the advantages of a minimally invasive surgery.

Keywords: Lumbar sympathectomy, retroperitoneal endoscopy.

fisiopatológicas da simpatectomia são: 1) vasodilatação parálitica imediata; 2) fenômeno de hemometacinesia; 3) desenvolvimento da circulação colateral³. O procedimento pode ser indicado em casos de insuficiência arterial periférica crônica aterosclerótica com impossibilidade de revascularização, na tromboangiíte obliterante e nas manifestações isquêmicas vasoespásticas associadas as arteriopatias funcionais⁴. Também

1. Doutor. Docente, Universidade Estadual de Londrina, Londrina, PR.

2. Residente, Serviço de Cirurgia Vascular, Departamento de Clínica Cirúrgica, Hospital Universitário Estadual do Norte do Paraná (HURNP), Universidade Estadual de Londrina, Londrina, PR.

Trabalho apresentado como tema-livre no 36º Congresso Brasileiro de Angiologia e Cirurgia Vascular.

Artigo submetido em 16.04.07, aceito em 05.10.07.

pode ser indicado para hiperidrose e distrofia simpático-reflexa⁵.

A técnica convencional de simpatectomia lombar por acesso retroperitoneal pode apresentar alguns inconvenientes inerentes a qualquer procedimento cirúrgico, como dissecação extensa, incisão dolorosa e complicações como infecção de sítio cirúrgico, hematoma, sangramento, íleo paralítico pós-operatório se houver perfuração inadvertida do peritônio e hérnia incisional. Porém apresenta a vantagem de ter acesso amplo à cavidade retroperitoneal, permitindo maior facilidade de exérese da cadeia simpática e controle do sangramento de forma mais eficiente e apropriada. A simpatectomia lombar por pneumoretroperitonioscopia (SLPR) tem a vantagem de ser um procedimento minimamente invasivo, com pós-operatório menos doloroso, recuperação rápida, alta e retorno às atividades habituais precocemente. Apresenta algumas desvantagens como tempo transoperatório mais longo, principalmente nos casos iniciais, e campo de trabalho operatório reduzido, o que dificulta a retirada completa dos gânglios L2-L4.

Método

No período de outubro de 2003 a fevereiro de 2007, 31 pacientes foram submetidos a SLPR. Desses 31 pacientes (Tabela 1), 22 eram do sexo masculino e nove eram do sexo feminino, com média de idade de 48 anos (41-70). Foram realizadas 34 simpatectomias, sendo três bilaterais – dois pacientes com tromboangeíte obliterante e um paciente com insuficiência arterial periférica crônica (IAPC) –. Os pacientes submetidos a SLPR bilateral necessitaram desse procedimento em tempos diferentes, pois as lesões se apresentaram em ocasiões diferentes.

Nenhum paciente da série era diabético. Todos os 20 pacientes com IAPC aterosclerótica apresentavam lesões tróficas (úlceras necróticas ou gangrenas). Desses, 11 apresentavam úlceras e nove apresentavam gangrena restrita aos pododáctilos. Os sete pacientes com tromboangeíte obliterante, diagnosticados pelos critérios de Shionoya⁵, apresentavam úlceras isquêmicas ou gangrena, sendo que três deles tinham sido previamente submetidos à simpatectomia lombar contralateral por via

Tabela 1 - Casuística: pacientes submetidos a simpatectomia lombar por pneumoretroperitonioscopia (SLPR)

Pacientes	n = 31
Idade média	48 (41-70)
Homem/mulher	22:9
Número de simpatectomias	n = 34
Indicações	
IAPC (20)	
Gangrena pododáctilos	9
Úlceras isquêmicas	11
TAO (7)	
Gangrena pododáctilos	6
Úlceras isquêmicas	1
UH (3)	
Raynaud	1

UH = úlcera hipertensiva; IAPC = doença arterial obstrutiva periférica (grau IV de Fontaine); SLPR = simpatectomia lombar por pneumoretroperitonioscopia; TAO = tromboangeíte obliterante (grau IV de Fontaine).

aberta convencional e dois tinham sido submetidos previamente à simpatectomia cervico-torácica por gangrena de quirodáctilos. Quanto aos três pacientes que apresentavam úlcera hipertensiva, nenhum deles havia obtido resposta satisfatória com o tratamento clínico. Uma paciente do sexo feminino apresentava necrose de pododáctilos no membro inferior por fenômeno de Raynaud associado à doença mista do tecido conjuntivo. Na amostra, três pacientes apresentavam IMC > 31. A presença de obesidade trouxe dificuldades técnicas no acesso, na criação da cavidade no retroperitônio e na identificação da cadeia simpática pela maior quantidade de gordura neste espaço.

Procedimento cirúrgico

O procedimento cirúrgico é realizado sob anestesia geral. O paciente é colocado na posição de decúbito lateral e a mesa com flexão posicionada no nível da cicatriz umbilical, de forma a aumentar o espaço compreendido entre o rebordo costal e a crista ilíaca (Figura 1). São realizadas três ou quatro incisões, denominadas portais. Apenas a primeira incisão tem 2-3 cm de extensão;

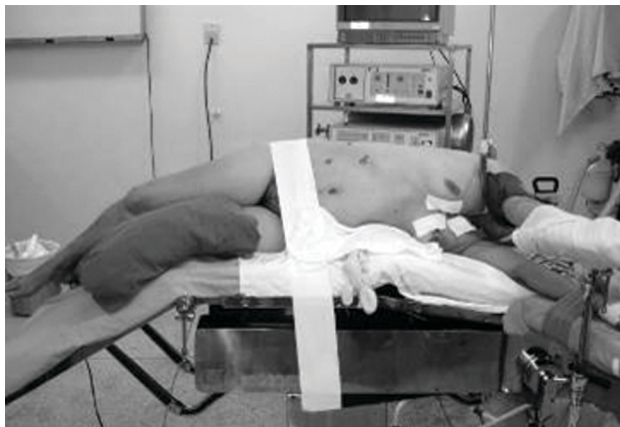

Figura 1 - Posicionamento do paciente na mesa cirúrgica

as outras são de aproximadamente 1-1,5 cm, o suficiente para introduzir o trocarte. O local dessas incisões está representado na Figura 2. A primeira incisão de 2-3 cm localiza-se na linha axilar anterior, a meia distância entre a borda costal e a crista ilíaca, por onde se introduz a câmara de 10 mm. Através dessa primeira entrada, faz-se inicialmente uma dissecação romba que irá progredir através dos planos músculo-aponeuróticos até chegar o peritônio. Nesse momento, faz-se dissecação com o dedo, rebatendo o peritônio medialmente até chegar na gordura retroperitoneal e, em seguida, insere-se o trocarte de 10 mm de modo a criar espaço, afastando-se o peritônio medialmente. Então, suturam-se as duas extremidades da incisão na fáscia para impedir o vazamento de gás carbônico que será insuflado com pressão 12-14 mmHg.

Com a criação de um espaço na cavidade retroperitoneal, através da insuflação do gás, e com o auxílio da câmara que permite uma visualização direta e mais segura, introduzem-se o segundo e terceiro portais. O segundo portal de 10 mm é colocado cerca de 2 a 4 cm lateralmente à borda do reto abdominal, distalmente ao portal da câmara. O terceiro portal, que tem 5 mm, é colocado na mesma referência que o segundo, porém em posição proximal. Esses dois últimos portais são utilizados como instrumentos de trabalho (dissecção e apreensão). Com freqüência, necessita-se de um quarto portal para colocar um terceiro instrumento de trabalho (afastador de fígado), que irá rebater superiormente o psoas, já que este freqüentemente cobre a cadeia simpática, dificultando a visualização.

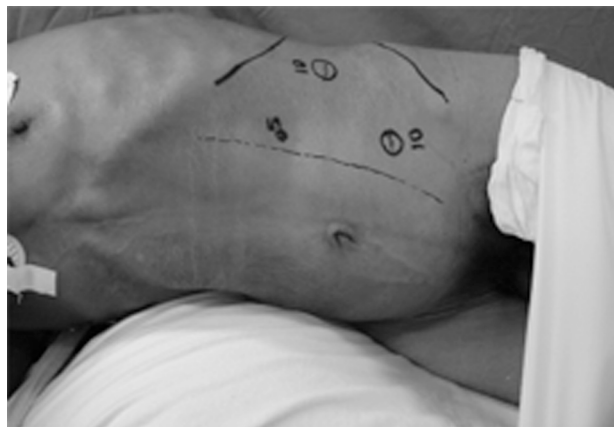

Figura 2 - Demarcação dos portais para acesso à cavidade retroperitoneal (pode-se, opcionalmente, como descrito no texto, introduzir um quarto portal para o afastador)

Após a visualização do músculo psoas, medialmente a esse se faz a individualização da cadeia simpática com um dissecador curvo e uma pinça de apreensão, tomando-se cuidado com estruturas adjacentes como ureter, artérias e veias lombares (Figura 3). A cadeia simpática corre no ângulo diedro formado pelo músculo psoas e os corpos vertebrais. Deve-se fazer a dissecação de forma adequada para expor o segmento distal do tronco simpático lombar para identificar o gânglio L4. A partir desse ponto, resseca-se 3-4 cm da cadeia no sentido proximal. No término do procedimento faz-se a revisão da hemostasia e síntese das fâscias.

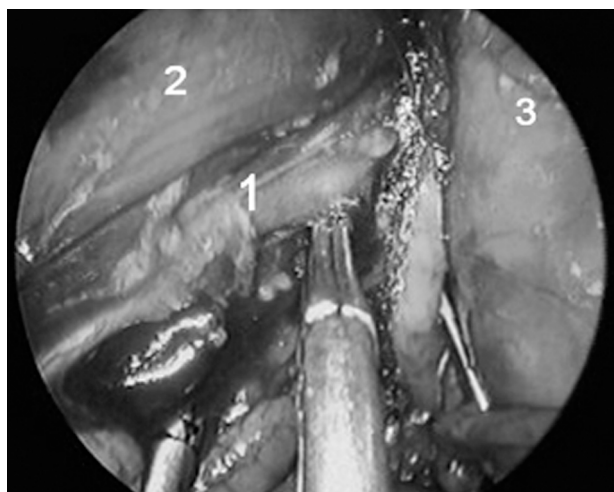


Figura 3 - Dissecção da cadeia simpática lombar (1), músculo psoas superiormente (2) e saco peritoneal rebatido para direita (3)

Resultados

Trinta e um pacientes foram submetidos a SLPR, com um total de 34 procedimentos realizados por técnica de pneumoretroperitoneoscopia (12 procedimentos à direita, 19 à esquerda e três bilaterais). Todos os procedimentos foram realizados com sucesso; porém, devido a dificuldades técnicas, houve a necessidade de conversão para cirurgia aberta convencional em um paciente. Esse paciente era obeso, com grande quantidade de gordura retroperitoneal necessitando de dissecação extensa e com dificuldade de identificação adequada das estruturas, o que tornou o procedimento tecnicamente difícil. Após a conversão para cirurgia aberta convencional retirou-se a gordura retroperitoneal que havia sido dissecada e não houve dificuldade para identificação da cadeia simpática.

Houve perfuração do peritônio em quatro casos. A cavidade retroperitoneal criada pelo gás carbônico é pequena e a abertura no peritônio faz com que o gás insuflado na cavidade retroperitoneal passe também para a cavidade peritoneal. Isso resulta em uma diminuição do espaço criado pelo pneumoretroperitônio, tornando o procedimento mais demorado pela dificuldade em realizá-lo em um espaço menor ainda. No entanto, não é necessário realizar a conversão para a cirurgia convencional devido à perfuração do peritônio.

O tempo médio do procedimento cirúrgico nos 15 casos iniciais foi de 121 minutos (187-85), com evidente curva de aprendizado marcada pela redução significativa do tempo operatório nos casos mais recentes para uma média de 87 minutos (97-71). A duração do pneumoretroperitônio foi, em média, de 82 minutos (55-112). No pós-operatório não houve a necessidade de associar outros medicamentos na analgesia dos pacientes devido ao procedimento. Todos receberam alta após 24 h da cirurgia. O exame histopatológico de todos os espécimes demonstrou remoção da cadeia simpática. Não houve complicações hemorrágicas.

Após 1 mês de cirurgia, nenhum dos pacientes se queixou de neuralgia e apenas um paciente apresentou hipostesia na região inguinal. Não houve disfunção sexual nos homens, mesmo nos que foram submetidos a SLPR bilateral.

Dos pacientes com IAPC sem condições de revascularização, nove apresentavam gangrena restrita aos pododáctilos e 11 apresentavam úlceras isquêmicas. Dos nove pacientes com gangrena de pododáctilos, sete apresentaram cicatrização após debridamento. Dos dois pacientes com lesões mais extensas, um foi submetido à amputação transmetatarsiana e um, à amputação trans-tibial, este último por infecção extensa da lesão. Os 11 pacientes com úlceras apresentaram cicatrização das lesões durante o acompanhamento de 6 meses.

Dos sete pacientes com tromboangeíte obliterante, seis apresentavam gangrena de pododáctilos e um apresentava úlcera isquêmica. Todos apresentaram boa resposta com cicatrização e melhora do padrão da dor. Os pacientes com úlcera hipertensiva apresentaram boa resposta, com cicatrização das lesões.

A paciente com síndrome de Raynaud, após a simpatectomia, foi submetida à amputação de pododáctilos do membro acometido e evoluiu com cicatrização completa.

Discussão

A indicação da simpatectomia lombar tem diminuído devido ao sucesso das revascularizações distais e dos novos medicamentos. Entretanto, um número considerável de pacientes ainda apresenta impossibilidade de reconstrução arterial ou lesões tróficas associadas aos fenômenos vasoespásticos que não respondem à terapia medicamentosa. O *TransAtlantic Inter-Society Consensus* (2000)⁶ estabeleceu as indicações para simpatectomia lombar: 1 – principal: doentes selecionados com doença oclusiva distal inoperável devido à aterosclerose e tromboangeíte obliterante. A inoperabilidade depende principalmente da falta de escoamento distal; 2 – a simpatectomia está indicada em doentes cujo índice tornozelo-braquial seja maior que 0,3; que a necrose dos tecidos seja limitada aos pododáctilos e ausência de neuropatia (diabetes). A simpatectomia lombar convencional, com os riscos inerentes a toda cirurgia aberta, permanece com cirurgia padrão para esses pacientes. Todos os pacientes dessa série apresentavam índice tornozelo-braquial maior que 0,3.

A simpatectomia química^{7,8}, através de injeções percutâneas de fenol ou álcool guiadas radiologicamente,

mostra algum sucesso em algumas séries mas, em outras⁹, mostra inconstância dos resultados, particularmente no que se refere à duração do bloqueio simpático.

O uso das técnicas laparoscópicas na simpatectomia mostra as vantagens da cirurgia minimamente invasiva e torna o procedimento factível e eficaz.

Alguns autores empregam a simpatectomia laparoscópica por via transperitoneal¹⁰ com excelentes resultados; porém preferimos a técnica de pneumoretroperitoneo devido as menores repercussões clínicas de uma hipertensão intra-abdominal. Beglaibter et al.¹¹ descreveram sua técnica para SLPR com excelentes resultados. A técnica por pneumoretroperitoneoscopia foi descrita por Gaur¹² em 1992, mas há outras variantes como o uso do balão colocado através de uma pequena incisão no espaço retroperitoneal¹³.

Tivemos problemas com os pacientes com tecido adiposo abdominal devido à dificuldade de fazer a entrada do primeiro portal que requer dissecação com o dedo. Além dessa dificuldade, temos que mencionar que os pacientes obesos possuem maior quantidade de gordura no retroperitoneo, o que atrapalha muito a dissecação da cadeia simpática, visto que a cavidade criada pela pneumoretroperitoneoscopia é pequena em comparação com a cavidade criada pela pneumoperitoneoscopia.

A utilização de um quarto portal foi necessária em 12 cirurgias. Esse instrumento, que é um afastador de fígado, foi essencial para a continuidade do procedimento cirúrgico nesses casos, pois permite levantar o músculo psoas ou então rebater o saco peritoneal. Além de algumas desvantagens e dificuldades que citamos previamente, como dificuldade em obesos e curva de aprendizado longa, a cirurgia videolaparoscópica apresenta indicações restritas em cirurgia vascular (ao contrário da cirurgia digestiva) e pequena cavidade para o procedimento. Acreditamos que simpatectomia lombar por acesso retroperitoneal utilizando vídeo é uma cirurgia segura e tecnicamente acessível para o cirurgião com experiência em videolaparoscopia. Os excelentes resultados clínicos se comparam com a cirurgia aberta convencional, ainda com as vantagens de uma cirurgia minimamente invasiva.

Referências

1. Adson AW, Brown GE. Treatment of Raynaud's disease by lumbar ramisection and ganglionectomy and perivascular sympathetic neurectomy of the common iliac arteries. *JAMA*. 1925;84:1908-10.
2. Diez J. Un nuevo metodo de simpatectomia periférica para el tratamiento de las afecciones tróficas y gangrenosas de los miembros. La disociación fascicular. *Bol Soc Cir Buenos Aires*. 1924;8:792-4.
3. Puech-Leão P. Cirurgia do sistema nervoso simpático: bases técnicas. In: Goffi FS, editor. *Técnica cirúrgica: bases anatómicas, fisiopatológicas e técnicas da cirurgia*. 4a ed. São Paulo: Atheneu; 1996. p. 200-3.
4. Kauffman P. Simpatectomias. In: Raia AA, Zerbini EJ, editores. *Clínica cirúrgica Alípio Corrêa Neto*. 4a ed. São Paulo: Sarvier; 1994. p. 84-101.
5. Shionoya S. [Diagnostic criteria of Buerger's disease](#). *Int J Cardiol*. 1998;66(Suppl 1):S243-5.
6. Dormandy JA, Rutherford RB. [Management of peripheral arterial disease \(PAD\)](#). TASC Working Group. TransAtlantic Inter-Society Consensus (TASC). *J Vasc Surg*. 2000;31(1 Pt 2):S1-S296.
7. Cross FW, Cotton LT. [Chemical lumbar sympathectomy for ischemic rest pain](#). A randomized, prospective controlled clinical trial. *Am J Surg*. 1985;150:341-5.
8. Yoshida WB, Lemônica L, Rollo HA, et al. Bloqueio simpático lombar com fenol nas oclusões arteriais crônicas de membros inferiores. *Cir Vasc Angiol*. 1994;10:20-4.
9. Redman DR, Robinson PN, Al-Kutoubi MA. [Computerised Tomography guided lumbar sympathectomy](#). *Anaesthesia*. 1986;41:39-41.
10. Kathouda N, Wattanasirichaigoon S, Tang E, Yassini P, Ngatorungsri U. [Laparoscopic lumbar sympathectomy](#). *Surg Endosc*. 1997;11:257-60.
11. Beglaibter N, Berlatzky Y, Zamir O, Spira RM, Freund HR. [Retroperitoneoscopic lumbar sympathectomy](#). *J Vasc Surg*. 2002;35:815-7.
12. Gaur DD. [Laparoscopic operative retroperitoneoscopy: use of a new device](#). *J Urol*. 1992;148:1137-9.
13. Coptcoat LT, Cross FW. Laparoscopic retroperitoneal surgery. In: Coptcoat MJ, Joyee AD, editors. *Laparoscopy in urology*. Oxford: Blackwell; 1994.

Correspondência:

Wander Eduardo Sardinha
 Rua Borba Gato, 1079 - Jardim Ipiranga
 CEP 86010-630 – Londrina, PR
 Tel.: (43) 3322.1411, (43) 9911.3015
 E-mail: wandersardinha@uol.com.br