

Tratamento endovascular de aneurismas da aorta em pacientes com doença de Behçet: relato de dois casos

Endovascular treatment of aortic aneurysms in patients with Behcet's disease: report of two cases

Sergio Quilici Belczak¹, Ricardo Aun², Luisa Valentim³, Igor Rafael Sincos¹, Luciano Dias Nascimento⁴, Pedro Puech-Leão⁵

Resumo

A doença de Behçet, uma vasculite sistêmica de causa desconhecida, pode ser causa de doença aneurismática da aorta em alguns portadores dessa patologia. Nós apresentamos nossa experiência com dois casos de aneurismas aórticos em pacientes com doença de Behçet submetidos à terapêutica endovascular, descrevendo seus respectivos seguimentos. A terapêutica atual, a patofisiologia e os critérios diagnósticos vigentes foram revisados. Concluímos que a técnica endovascular é uma excelente opção terapêutica para certos pacientes com doença de Behçet e que esta deve ser acompanhada de tratamento imunossupressivo adequado.

Palavras-chave: Doença de Behçet, aneurisma aórtico, terapia endovascular.

Abstract

Behcet's disease, a systemic vasculitis of unknown etiology, may be the cause of aortic aneurysmal diseases in some patients. We report our experience with two Behcet's disease patients who presented with aortic aneurysms and were submitted to endovascular therapy, and describe their respective follow-ups. Current pathophysiology, diagnosis, and treatment approaches were reviewed. Our experience suggests that the endovascular approach, combined with adequate immunosuppressive treatment, is an excellent therapeutic option for some patients with Behcet's disease suffering from aneurysms.

Keywords: Behcet's disease, aortic aneurysm, endovascular treatment.

Introdução

A doença de Behçet, uma vasculite sistêmica de causa desconhecida, é caracterizada por recorrentes úlceras orais e genitais, manifestações oculares e lesões de pele¹. Manifestações cardiovasculares podem ocorrer em cerca de 7 a 38% dos pacientes¹, sendo a causa de mortalidade mais comum nesses pacientes².

A lesão vascular periférica é rara, e as lesões arteriais são menos comuns que a doença venosa; sua prevalência fica entre 1,5 e 3% em todo o mundo². Dentre o acometimento venoso, a trombose é o evento mais frequente, com possibilidade de recorrência mesmo em anticoagulação adequada³. O aneurisma é mais comum que a oclusão no envolvimento arterial da doença de Behçet,

e geralmente o local mais comum da formação de aneurisma é a aorta abdominal, seguida da artéria femoral e artérias do pulmão⁴.

Dentre todas as lesões vasculares que podem ocorrer nesses pacientes, os aneurismas arteriais representam a patologia mais complicada e desafiadora para o cirurgião vascular, devido às dificuldades técnicas e frequente recorrência⁵. Em função da rápida expansão, com alto índice de ruptura, o aneurisma da doença de Behçet deve ser prontamente reparado. O tratamento mais apropriado para aneurismas de aorta nos pacientes com doença de Behçet é ainda muito controverso. O tratamento endovascular é uma importante alternativa para os pacientes de alto risco, já que as taxas de morbidade e mortalidade após a cirurgia convencional permanecem altas⁶.

¹ Residentes, Serviço de Cirurgia Vascular, Hospital das Clínicas (HC), Universidade de São Paulo (USP), São Paulo, SP.

² Livre-docente, Serviço de Cirurgia Vascular, HC, USP, São Paulo, SP.

³ Residente, Serviço de Cirurgia Geral, HC, USP, São Paulo, SP.

⁴ Médico preceptor, Serviço de Cirurgia Vascular, HC, USP, São Paulo, SP.

⁵ Professor titular, Serviço de Cirurgia Vascular, HC, USP, São Paulo, SP.

Não foram declarados conflitos de interesse associados à publicação deste artigo

Artigo submetido em 10.03.09, aceito em 09.12.09.

J Vasc Bras. 2010;9(2):89-94.

Apresentamos dois casos de aneurismas aórticos em pacientes com doença de Behçet, corrigidos com técnica endovascular, descrevendo seus respectivos seguimentos a médio prazo. A atual patofisiologia, critérios diagnósticos e tratamento são revisados.

Caso 1

Mulher de cor branca, 28 anos, com diagnóstico de doença de Behçet aos 23 anos por recorrência de úlcera oral e genital, pseudofoliculite e eritema nodoso, sem anormalidades oftalmológicas ou histórico familiar positivo com relação à doença de Behçet. Relatava dores na parte posterior e inferior do abdome há 6 meses. O exame físico demonstrou uma massa abdominal pulsátil.

A ultrassonografia inicial revelou um aneurisma do tipo sacular da aorta abdominal acima do tronco celíaco. A angiotomografia confirmou um aneurisma aórtico sacular de 5,7 x 4,7 cm acima do tronco celíaco, além de oclusão deste ramo (Figuras 1 e 2). A artéria mesentérica superior (AMS) estava patente, com estenose na sua origem (Figura 3). A

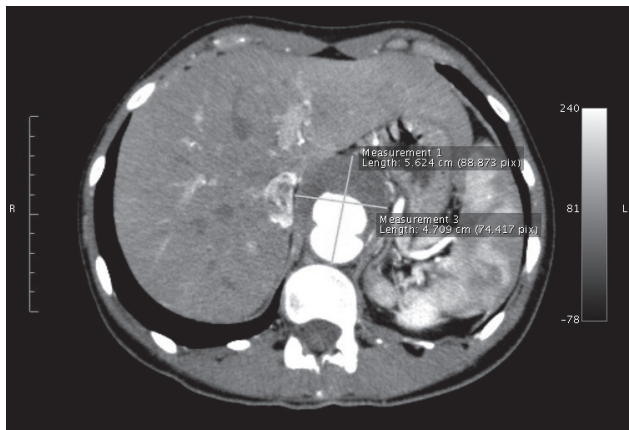


Figura 1 - Angiotomografia de aorta: aneurisma sacular de aorta abdominal de 5,7 cm de diâmetro acima do tronco celíaco

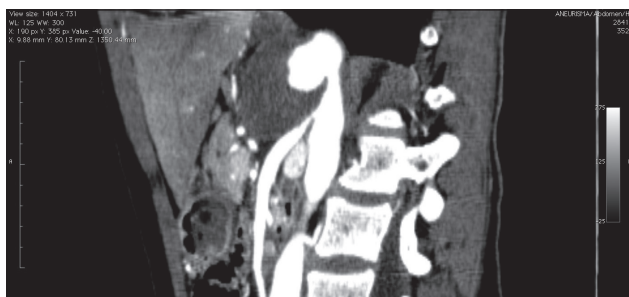


Figura 2 - Reconstrução angiotomográfica: estenose na origem da artéria mesentérica superior

aorta abdominal distal e as artérias ilíacas apresentavam o seu diâmetro e fluxo preservados.

Após 1 mês de tratamento corticoterápico otimizado (prednisona, 30 mg/dia) e sinais inflamatórios sistêmicos normalizados, foi indicada a cirurgia. O tratamento endovascular do aneurisma aórtico foi realizado com implante de uma endoprótese Zenith® (Cook, EUA), 22 x 115 mm, associado a angioplastia da AMS com um stent Genius® (Eurocor, Alemanha), 6 x 39 mm. Uma extensão proximal foi necessária devido à presença de *endoleak* tipo 1 (Zenith®, 24 x 115 mm). A arteriografia intraoperatória no segundo procedimento evidenciou ausência de vazamentos e AMS desobstruída.

A paciente teve uma evolução favorável no período pós-operatório. Foi realizada angiogramografia de controle, que não evidenciou quaisquer anormalidades. Recebeu alta 8 dias após a cirurgia, mantendo tratamento imunossupressor.

No sexto mês após a cirurgia, foi realizada uma angiogramografia para confirmar a exclusão do aneurisma (Figura 4) e a patência do stent na AMS (Figura 5). Após 1 ano de acompanhamento, a paciente permanece assintomática e sem queixas.

Caso 2

Homem de 33 anos, com histórico de perda visual decorrente de quadros sucessivos de uveíte anterior e

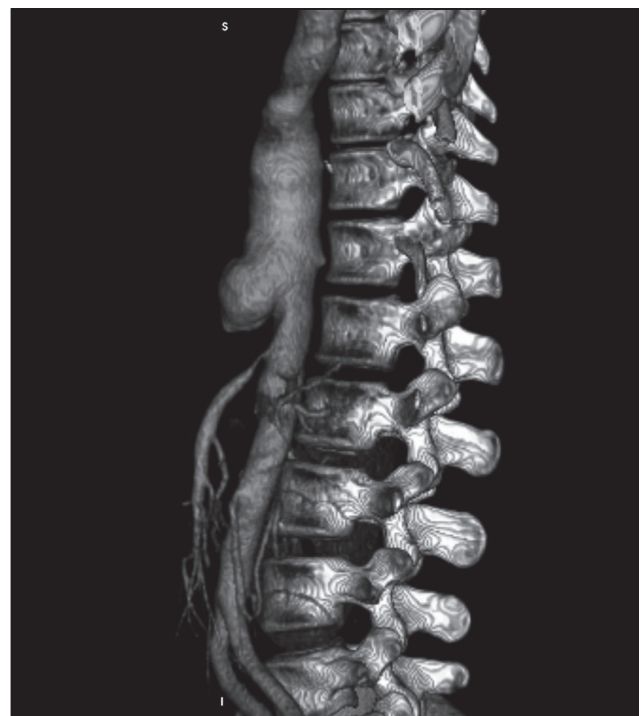

Figura 3 - Reconstrução tridimensional: aorta toracoabdominal, relação de aneurisma com a artéria mesentérica superior

posterior, apresentava deterioração progressiva da função renal. Sob a suspeita de uma vasculite sistêmica, foi submetido a uma arteriografia que demonstrou um aneurisma de aorta torácica descendente com 5 cm de diâmetro (Figuras 6, 7 e 8). O Departamento de Reumatologia da FMUSP definiu o diagnóstico como doença de Behçet.

Enquanto hospitalizado, o paciente se queixava de dores no peito e dores torácicas não específicas. O exame físico

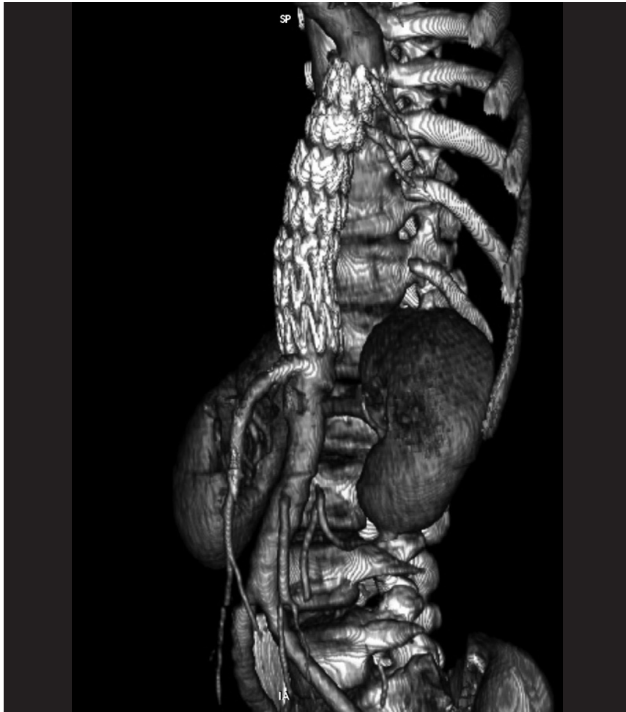

Figura 4 - Angiotomografia tridimensional: endopróteses bem localizadas, ausência de vazamentos

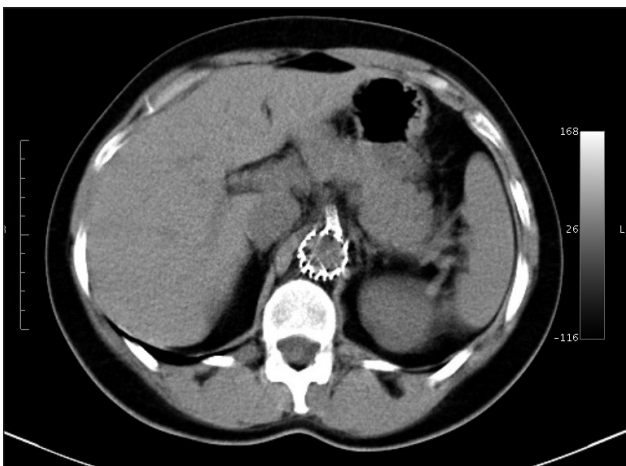


Figura 5 - Corte axial: stent da artéria mesentérica superior pérvio

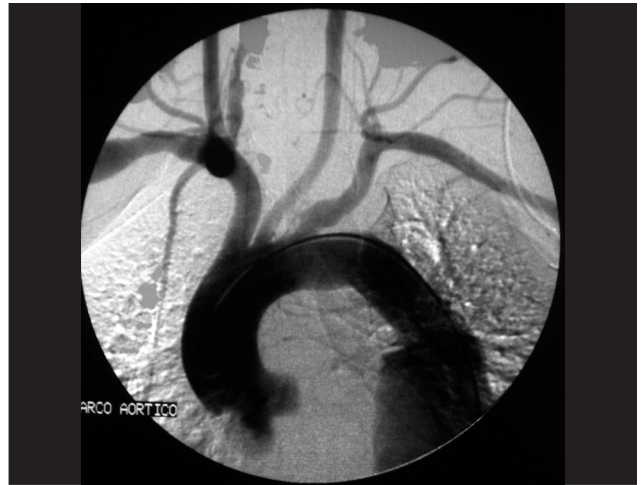

Figura 6 - Arco aórtico: aneurisma abaixo da artéria subclávia

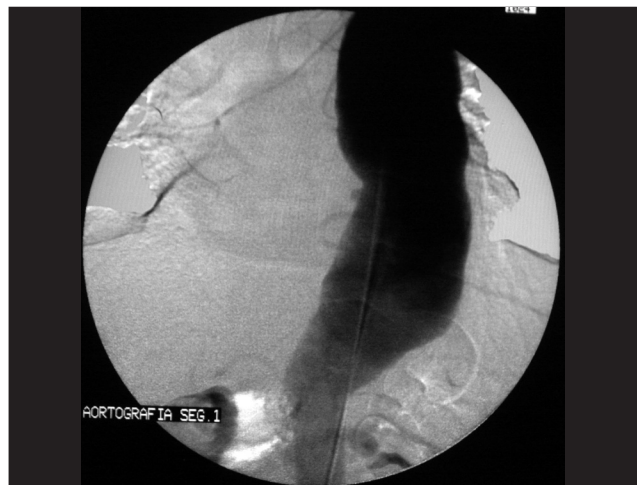

Figura 7 - Aortografia: aneurisma de 5 cm em aorta torácica descendente

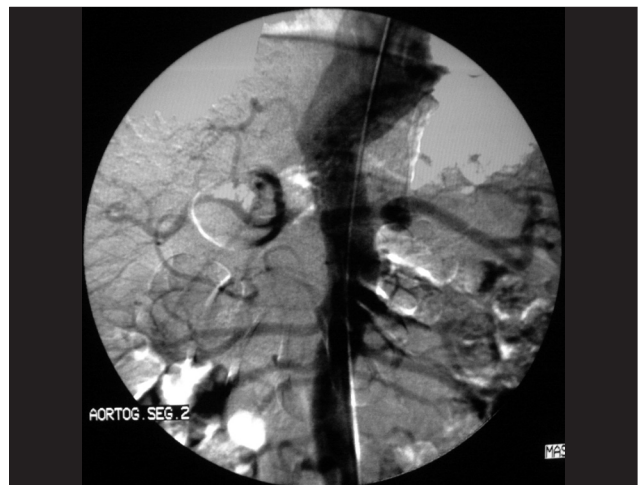

Figura 8 - Aortografia: colo distal do aneurisma acima do tronco celiaco

indicou pulsos femoral e distais diminuídos bilateralmente e pulso dos membros superiores normal. Não havia diferença significativa de pressão sanguínea entre os braços. Optou-se por urgente intervenção devido aos sintomas agudos.

Foi realizado tratamento endovascular do aneurisma de aorta torácica com implante de uma endoprótese Talent®

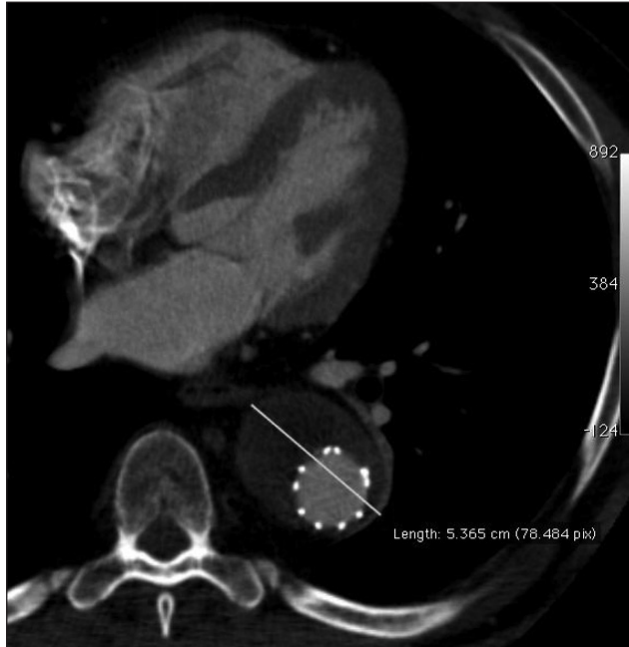

Figura 9 - Angiotomografia após 18 meses: ausência de vazamento

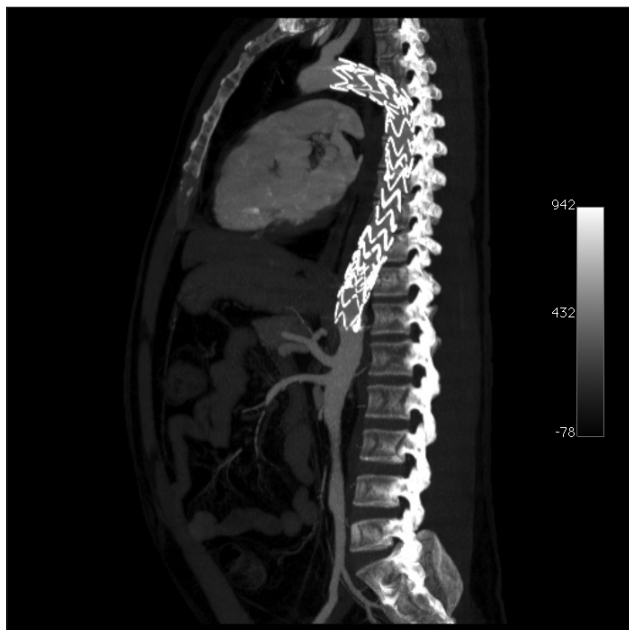

Figura 10 - Reconstrução angiotomográfica: artéria subclávia e tronco celíaco pérvios

(Medtronic, EUA), 22 x 130 mm, mais uma extensão distal Talent®, 24 x 130 mm, mantendo-se a perviedade da artéria subclávia esquerda. Verificou-se, ainda, na arteriografia de controle, vazamento distal tipo 1, corrigido com o implante de uma terceira prótese Talent®, 24 x 130 mm, 3 cm acima do tronco celíaco.

O pós-operatório transcorreu sem intercorrências. A angiotomografia de acompanhamento foi feita no sétimo dia pós-operatório, indicando ausência de vazamentos e perviedade da prótese (Figuras 8, 9, 10 e 11).

O paciente recebeu alta no oitavo dia pós-operatório com 30 mg/dia de prednisona e pulsoterapia mensal com ciclofosfamida para remissão da doença. A angiotomografia de acompanhamento feita 18 meses depois indicou ausência de vazamentos, patência da endoprótese e ausência de sinais de aneurismas recorrentes.

Discussão

A doença de Behçet foi primeiramente descrita em 1937, pelo dermatologista turco Hulusi Behçet, como uma doença inflamatória sistêmica que classicamente causa úlcera oral e genital, além de inflamação ocular⁷. Ocorre mais em homens, sendo que no Japão é a segunda causa mais comum de cegueira adquirida⁸. Também pode afetar

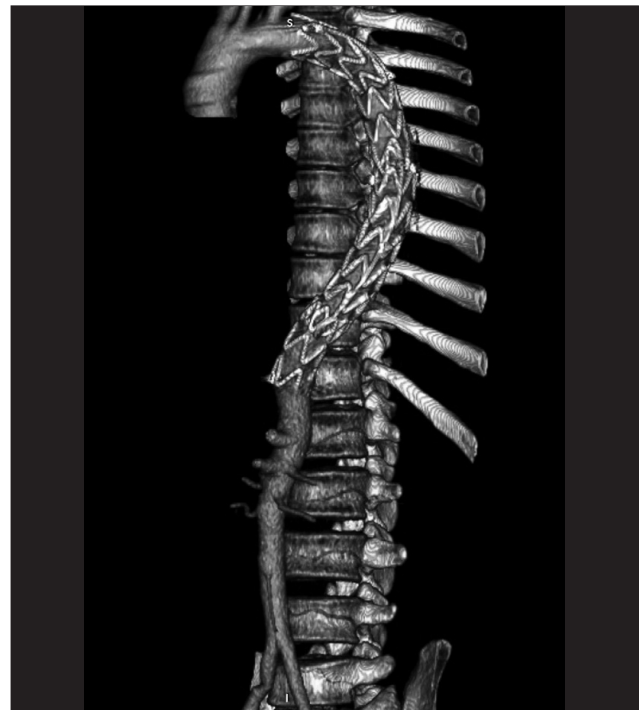

Figura 11 - Reconstrução tridimensional: endopróteses bem localadas com sobreposição das mesmas

o sistema vascular. A causa da doença de Behçet ainda não está clara. Não há teste laboratorial patognomônico ou descoberta histológica específica para a doença de Behçet. Sendo assim, o diagnóstico da doença é baseado em achados clínicos, seguindo os critérios estabelecidos pelo Grupo Internacional de Estudos da Doença de Behçet (Tabela 1).

O espectro da doença vascular é amplo e singular na doença de Behçet. Estima-se a frequência do envolvimento vascular na doença de Behçet entre 7 e 38% dos casos¹. As lesões vasculares podem ser arteriais ou venosas. A artéria geralmente mais afetada na doença de Behçet é a aorta, seguida pelas artérias femorais e pulmonares, sendo 65% de aneurismas e 35% de oclusões^{9,10}.

Os aneurismas na doença de Behçet diferem em muitos aspectos daqueles do tipo degenerativo. A incidência é maior em jovens, o tipo suprarenal é mais comum, sendo o formato do aneurisma, como descrito no caso 1, normalmente sacular. Frequentemente são múltiplos, e os sintomas são mais urgentes¹¹⁻¹³. A complicação mais comum do aneurisma é a ruptura, que é a causa mais frequente de morte relacionada a complicação vascular.

Considera-se que a patogênese das lesões arteriais está relacionada à vasculite dos vasos e da parede arterial. Segue-se a formação de um pseudoaneurisma causado pela obliteração dos vasos da *vasa vasorum* pelo processo inflamatório, o que resulta no rompimento do fluxo nutricional e em necrose da parede aórtica¹⁴.

Estudos imuno-histoquímicos confirmaram um acúmulo de complemento e imunoglobulina na camada média e adventícia. Há espessamento da camada íntima onde a lâmina elástica interna e externa, a média e a adventícia estão rompidas. A destruição da camada média parece ser a responsável pelo desenvolvimento da dilatação do aneurisma. Frequentemente, as lesões da parede da aorta estão localizadas e são mais comumente vistas no tipo sacular¹³. Os relatos apontam que esses aneurismas normalmente sofrem ruptura, sem correlação com o tamanho da dilatação¹⁵.

Manifestações externas, tais como uveíte ativa, aftas e úlceras genitais, e também manifestações internas, como complicações cardiovasculares, estão fortemente relacionadas à exacerbação da doença vascular. Caso sejam realmente necessárias, as cirurgias devem ser preferencialmente feitas quando a doença estiver totalmente controlada com corticoides e imunossuppressores, pois qualquer intervenção poderá levar a complicações posteriores, tais como novas oclusões, aneurismas ou pseudoaneurismas¹⁶. Em casos de emergência, tais como uma ruptura, o estado de remissão do paciente deverá ser reavaliado. Antes da intervenção, tem sido demonstrado que a dose de ataque de corticoides/

Tabela 1 - Critérios internacionais para a classificação da doença de Behçet

Critério	Características
Critério maior (obrigatório)	
Ulceração oral recorrente	Grande, pequena ou herpetiforme*, 3 vezes em um período de 12 meses
Critérios menores	
Ulceração genital recorrente	Escarificação aftosa
Lesão no olho	Uveítes anteriores/posteriores no vitreo (lâmpada de fenda), vasculite retinal*
Lesões cutâneas	Eritema nodoso* [†] Pseudofoliculite, lesões pápulo-pustulares, nódulos acneiformes* (após a adolescência, sem uso de corticosteroide)
Teste positivo de patergia	24-48 horas*, inserção oblíqua de agulha calibre 20

* Observado pelo médico.

[†] Relato confiável feito pelo paciente.

imunossuppressores em *bolus* (por exemplo, prednisolona) pode diminuir as complicações vasculares perioperatórias e pós-operatórias¹⁷. Contudo, o papel do medicamento imunossupressor e anti-inflamatório para prevenir a lesão arterial recorrente após a intervenção na doença de Behçet também necessita de posteriores avaliações. Em ambos os casos, o controle farmacológico da atividade da doença envolve o uso de corticosteroides e imunossuppressores.

Anteriormente, o reparo cirúrgico aberto era o tratamento definitivo para lesões vasculares nos pacientes com doença de Behçet. Contudo, o fraco resultado da cirurgia em caso de doença vascular/Behçet normalmente é atribuído às complicações vasculares pós-operatórias, tais como pseudoaneurisma e oclusão de enxerto^{18,19}. Recentemente, com a finalidade de evitar complicações cirúrgicas, métodos endovasculares, tais como a inserção de endopróteses, têm sido recomendados por serem menos invasivos²⁰.

Estudos recentes revelam que pacientes que receberam tratamento endovascular têm menor tempo operatório e também de internação hospitalar, além de menor perda de sangue do que no reparo cirúrgico aberto, com taxa de mortalidade mais baixa (0,6-3,5%). A taxa de sucesso na liberação de próteses endovasculares é alta (90% em pacientes de baixo risco e 80% em pacientes de risco entre moderado e alto), embora ainda haja algumas limitações, tais como o tamanho dos sistemas de entrega, os vazamentos e a posição dos troncos principais²¹. Há evidente possibilidade de recorrência da doença de Behçet mesmo após tratamento endovascular, cuja terapia imunossupressiva descontinuada é um fator de risco²². Contudo, Park et al.⁹ apontam que a

recorrência pode ser controlada através do uso repetido de endopróteses.

Concluimos que a terapêutica endovascular é certamente uma excelente opção de tratamento para casos selecionados de doença de Behçet. Contudo, o estado da doença deve ser cuidadosamente controlado com medicação corticosteroide e/ou imunossupressiva. O acompanhamento a longo prazo é essencial para a avaliação das intercorrências e complicações da terapia endovascular, além da vigilância da recorrência inerente à doença de Behçet.

Referências

- Sakane T, Takeno M, Suzuki N, Inaba G. Behcet's disease. *N Engl J Med*. 1999;341:1284-91.
- Park JH, Chung JW, Joh JH, et al. Aortic and arterial aneurysms in Behcet disease: management with stent-grafts – initial experience. *Radiology*. 2001;220:745-50.
- Silva Júnior OF, Araújo RHS, Freire EAM, et al. Doença de Behçet cursando com trombose de veia cava superior. *J Vasc Bras*. 2006;5:74-7.
- Gouëffic Y, Pistorius M, Heymann MF, Chaillou P, Patra P. Association of aneurysmal and occlusive lesions in Behçet's disease. *Ann Vasc Surg*. 2005;19:276-9.
- Barlas S. Behçet's disease. An insight from a vascular surgeon's point of view. *Acta Chir Belg*. 1999;99:274-81.
- Nitecki SS, Ofer A, Karram T, Schwartz H, Engel A, Hoffman A. Abdominal aortic aneurysm in Behçet's disease: new treatment options for an old and challenging problem. *Isr Med Assoc J*. 2004;6:152-5.
- Behçet H. Üeber rezidivierende Aphthose durch ein virus verursachte Geschwüre am Mund, am Auge und an den Genitalien. *Dermatol Wochenschr*. 1937;105:1152-7.
- Behçet's disease research committee of Japan. Behçet's disease: guide to diagnosis of Behçet's disease. *Jpn J Ophthalmol*. 1974;18:291-4.
- Park JH, Han MC, Bettmann MA. Arterial Manifestations of Behçet's disease. *AJR Am J Roentgenol*. 1984;143:821-5.
- Koç Y, Güllü I, Akpek G, et al. Vascular involvement in Behçet's disease. *J Rheumatol*. 1992;19:402-10.
- Kwon TW, Park SJ, Kim HK, Yoon HK, Kim GE, Yu B. Surgical treatment result of abdominal aortic aneurysm in Behçet's disease. *Eur J Vasc Endovasc Surg*. 2008;35:173-80.
- Gürler A, Boyvat A, Türsen U. Clinical manifestations of Behçet's disease: an analysis of 2147 patients. *Yonsei Med J*. 1997;38:423-7.
- Okita Y, Ando M, Minatoya K, Kitamura S, Matsuo H. Multiple pseudoaneurysms of the aortic arch, right subclavian artery, and abdominal aorta in a patient with Behçet's disease. *J Vasc Surg*. 1998;28:723-6.
- Matsumoto T, Uekusa T, Fukuda Y. Vasculo-Behçet's disease: a pathologic study of eight cases. *Hum Pathol*. 1991;22:45-51.
- Vasseur MA, Haulon S, Beregi JP, Le Tourneau T, Prat A, Warembourgh H. Endovascular treatment of abdominal aneurysmal aortitis in Behçet's disease. *J Vasc Surg*. 1998;27:974-6.
- D'Alessandro GA, Machietto RF, Silva SM, et al. Aneurisma de artéria poplítea como manifestação da doença de Behçet descompensada. *J Vasc Bras*. 2006;5:215-9.
- Ugurlucan M, Sayin OA, Surmen B, et al. Complication of Behçet's disease: spontaneous aortic pseudoaneurysm. *J Card Surg*. 2006;21:589-91.
- Kingston M, Ratcliffe JR, Altree M, Merendino KA. Aneurysm after arterial puncture in Behçet's disease. *Br Med J*. 1979;30:1766-7.
- Ascione R, Modi P, Triggiani D, Iannelli G, Spampinato N. Detection of postoperative pseudoaneurysms following abdominal aortic aneurysm repair in Behçet's disease by MRA. *J Cardiovasc Surg (Torino)*. 2002;43:251-4.
- Kasirajan K, Marek JM, Langsfeld M. Behçet's disease: Endovascular management of a ruptured peripheral arterial aneurysm. *J Vasc Surg*. 2001;34:1127-9.
- Kutlu R, Gulcan O, Akbulut A, Turkoz R, Baysal T. Endovascular treatment of huge saccular abdominal aortic aneurysm in a young Behçet patient: mid-term result. *BMC Med Imaging*. 2002;2:1.
- Kwon KB, Shim WH, Yoon YS, et al. Endovascular therapy combined with immunosuppressive treatment for pseudoaneurysms in patients with Behçet's disease. *J Endovasc Ther*. 2003;10:75-80.

Correspondência:

Sergio Quilici Belczak
Rua Sabará, 47/4, Higienópolis
CEP 01239-011 – São Paulo, SP
Tel.: (11) 83837803
E-mail: belczak@gmail.com

Contribuições dos autores:

Concepção e desenho do estudo: PPL, RA, SQB
Análise e interpretação dos dados: RA, SQB, IRS
Coleta de dados: SQB, LAV
Redação do artigo: SQB
Revisão crítica do texto: SQB, LAV, IRS, LDN, RA
Aprovação final do artigo*: SQB, LAV, IRS, LDN, RA, PPL
Análise estatística: N/A
Responsabilidade geral pelo estudo: SQB, RA, PPL
Informações sobre financiamento: N/A

*Todos os autores leram e aprovaram a versão final submetida ao J Vasc Bras.