

# Enxerto aorto bi-ilíaco com veia femoral superficial: uma opção nas infecções de próteses e endopróteses aórticas – relato de caso

## *Aorto biiliac bypass with superficial femoral vein: an option in aortic grafts and endografts infection – a case report*

Patrick Bastos Metzger<sup>1</sup>, Heraldo Antonio Barbato<sup>2</sup>, Fernanda Maria Resegue Angelieri<sup>1</sup>, Bruno Lourenção de Almeida<sup>1</sup>, Frederico Augusto de Carvalho Linhares Filho<sup>1</sup>, Eduardo da Silva Jordão<sup>1</sup>, Antonio Massamitsu Kambara<sup>3</sup>, Fabio Henrique Rossi<sup>2</sup>, Nilo Mitsuru Izukawa<sup>4</sup>

### Resumo

Uma das complicações mais temidas na cirurgia vascular é a infecção do enxerto sintético. Afeta 2% dos procedimentos cirúrgicos convencionais e 0,3 a 6% dos procedimentos endovasculares. Relatamos o caso de paciente tratada de aneurisma de aorta abdominal por ambos os métodos e que, após seis anos, foi submetida a retirada das próteses devido à infecção. A veia femoral superficial bilateral foi usada como substituto, com sucesso.

**Palavras-chave:** Infecção; próteses e implantes; aneurisma.

### Abstract

One of the most feared complications in vascular surgery is the infection of synthetic graft. It affects 2% of conventional surgery procedures and about 0.3 to 6% of endovascular procedures. We report the case of a patient treated for abdominal aortic aneurysm with both methods; after six years, this patient had the prosthesis removed because of infection. Bilateral superficial femoral vein were used as substitute with success.

**Keywords:** Infection; prostheses and implants; aneurysm.

### Introdução

---

Uma das complicações mais temidas na cirurgia vascular é a infecção de enxerto com prótese sintética. Ocorre em torno de 2% dos procedimentos e pode provocar deiscência das suturas arteriais, promovendo hemorragias de difícil controle, fístulas entre a prótese e as alças intestinais, fistulas aortoentéricas (FAE) e, se não resolvidas em tempo hábil, são invariavelmente fatais<sup>1-5</sup>.

Os procedimentos endovasculares para implante de endoprótese aórtica apresentam incidência de infecção que pode variar de 0,3 a 6%. Em trabalho de revisão de literatura, foram identificados 62 casos de infecção de

próteses endovasculares aortoiliacas, perfazendo incidência de 0,4%<sup>5</sup>.

Em caso de infecção de prótese, o objetivo do tratamento consiste habitualmente em remover o enxerto infectado e restabelecer a continuidade vascular com derivações extra-anatômicas ou novo enxerto *in situ*<sup>6</sup>. A partir da década de 1980, a cirurgia com *bypass* extra-anatômico e retirada total do enxerto infectado foi o tratamento mais utilizado<sup>7-9</sup>. Essa técnica apresenta taxa de infecção entre 5 a 8 %<sup>1-5,10</sup>. Recentemente, a substituição do material infectado por enxertos venosos *in situ* tem sido empregada com sucesso, com a vantagem de ser material autógeno e diminuir a chance de sangramento da sutura no coto aórtico remanescente, com

---

Trabalho realizado no Instituto Dante Pazzanese de Cardiologia, São Paulo (SP), Brasil.

<sup>1</sup>Médicos Residentes da Seção Médica de Cirurgia Vascular do Instituto Dante Pazzanese de Cardiologia, São Paulo (SP), Brasil.

<sup>2</sup>Cirurgião Vascular da Seção Médica de Cirurgia Vascular do Instituto Dante Pazzanese de Cardiologia, São Paulo (SP), Brasil.

<sup>3</sup>Chefe da Seção Médica de Radiologia do Instituto Dante Pazzanese de Cardiologia, São Paulo (SP), Brasil.

<sup>4</sup>Chefe da Seção Médica de Cirurgia Vascular do Instituto Dante Pazzanese de Cardiologia, São Paulo (SP), Brasil.

Não foram declarados conflitos de interesse associados à publicação deste artigo.

Submetido em: 23.08.2010. Aceito em: 12.04.2011

J Vasc Bras. 2011;10(2):160-164.

perspectiva de maior taxa de salvamento de membro<sup>11,12</sup>. A utilização da veia femoral superficial para enxerto arterial foi inicialmente descrita por Schulman<sup>13-15</sup> no território femoropoplíteo. A partir de 1997, foram publicadas pequenas séries de casos, em outros territórios arteriais, com resultados satisfatórios<sup>12,16,17</sup>.

Apesar dos grandes avanços do peri e pós-operatórios e da terapia antimicrobiana, a taxa de mortalidade e morbidade operatória do tratamento das infecções de próteses e endopróteses aórticas (IPEA) permanece elevada<sup>6</sup>.

### Relato de caso

Trata-se de paciente de 64 anos, sexo feminino, com história de correção de Aneurisma de Aorta Abdominal (AAA) infrarenal, submetida a enxerto aorto-aórtico com prótese de Dacron de 23 mm, sem intercorrências. Após 9 anos, apresentou dilatação do colo proximal da aorta infrarenal com diâmetro máximo de 43 mm. Foi submetida a correção endovascular com colocação de endoprótese revestida tubular aorto-biílica Apollo-Nano endoluminal de 28 x 14 x 150 mm. A via de acesso foi a artéria femoral comum, por dissecação bilateral. O procedimento foi realizado com sucesso, sem intercorrências e sem vazamento na arteriografia de controle.

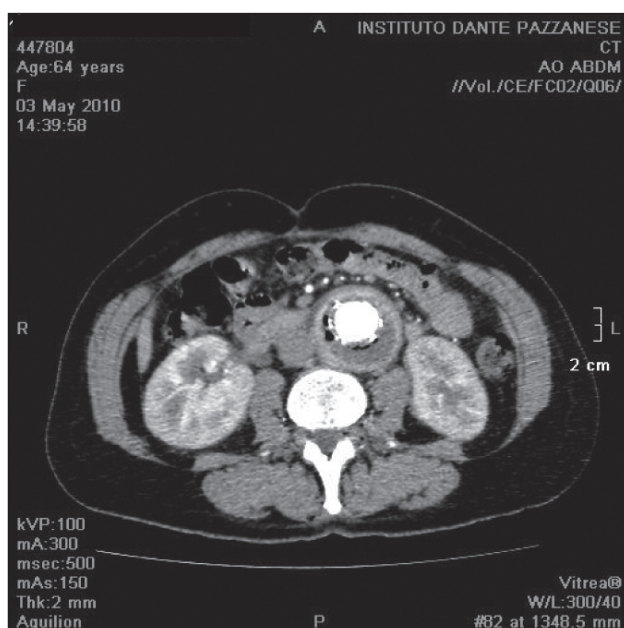
Retornou após seis anos, com história de sete dias de dor lombar com irradiação para fossa ilíaca esquerda, associada a febre, anorexia e queda do estado geral. No exame

físico, apresentava abdomen doloroso à palpação profunda, sem sinais de irritação peritoneal. Apresentava exames laboratoriais dentro da normalidade. Realizada tomografia computadorizada, que evidenciou presença de coleção gasosa e líquida periprótese aórtica (Figuras 1 e 2), confirmando a infecção de prótese e endoprótese aórtica. Iniciada antibioticoterapia com Tazobactam + Vancomicina. A hemocultura e a urocultura colhidas na admissão foram negativas para fungos e bactérias.

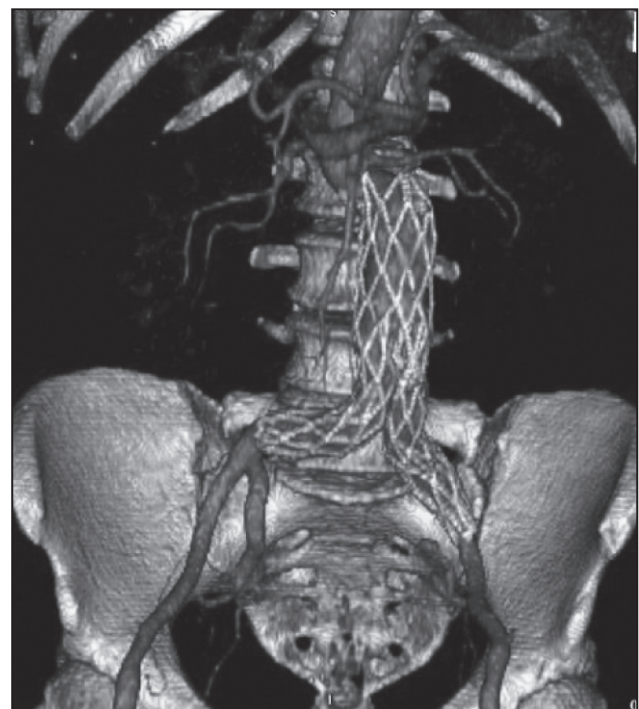
Os antibióticos foram mantidos por 28 dias sem melhora clínica, persistindo quadro de febre diária e calafrios esporádicos.

A paciente foi submetida, então, à cirurgia para retirada de prótese e endoprótese aórtica com reconstrução *in situ*, utilizando-se veia femoral superficial bilateral. Foi realizado enxerto aortoilíaco comum à direita e ilíaco externo à esquerda (Figuras 3 e 4). No mesmo ato, foi realizado desbridamento extenso e lavagem copiosa do retroperitônio, com solução salina. Ainda durante o intraoperatório, foram observadas aderências enteroaórticas que foram desfeitas e suturadas primariamente (Figura 5).

A evolução pós-operatória foi satisfatória, apresentando-se afebril durante todo o período, com pulsos normais em membros inferiores, sem edema e sem leucocitose. O uso de vancomicina e tazobactam foi mantido por cinco



**Figura 1** - Tomografia de abdomen com coleção gasosa periprótese aórtica.



**Figura 2** - Reconstrução em três dimensões da tomografia de abdomen mostrando seu colo proximal e oclusão da artéria hipogástrica esquerda.

dias no pós-operatório. Recebeu alta hospitalar no sétimo dia pós-operatório com prescrição apenas de estatina e ácido acetil salicílico. Atualmente, encontra-se em acompanhamento ambulatorial, com evolução favorável. Nova angiotomografia de controle demonstrou enxerto pérvio e sem sinais de infecção.

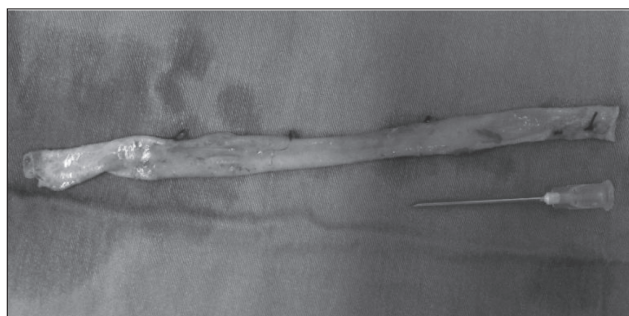
A cultura de secreção colhida durante o intraoperatório e semeada em Agar sangue chocolate e MacConckey teve resultado negativo para crescimento de bactérias e fungos após 48 horas de cultivo.

A cultura da prótese e endoprótese aórtica também foi negativa para bactérias e fungos após sete dias.

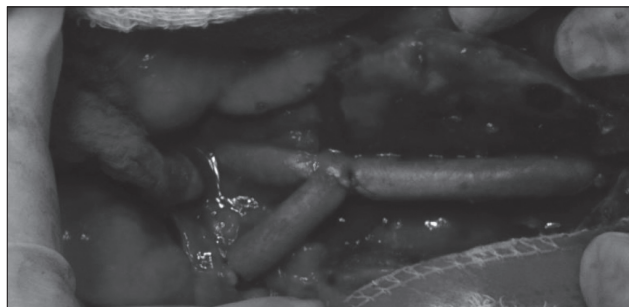O exame anatomopatológico da peça retirada na cirurgia mostrou extensa reação inflamatória e supurativa, com presença de múltiplos cocos gram-positivos (Figuras 6 e 7).

## Discussão

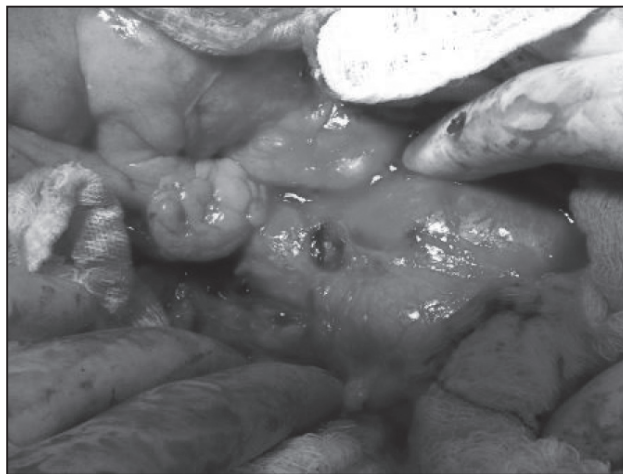
A retirada de prótese aórtica infectada e reconstrução do fluxo arterial com enxerto axilobifemoral é a cirurgia tradicional para as IPEA, apesar de as taxas de morbidade e mortalidade não serem baixas<sup>1,2,10</sup>. Observa-se atualmente o uso crescente de reconstruções *in situ* com materiais autógenos, sendo a veia femoral superficial um dos condutos preferenciais devido ao seu maior diâmetro, à sua maior



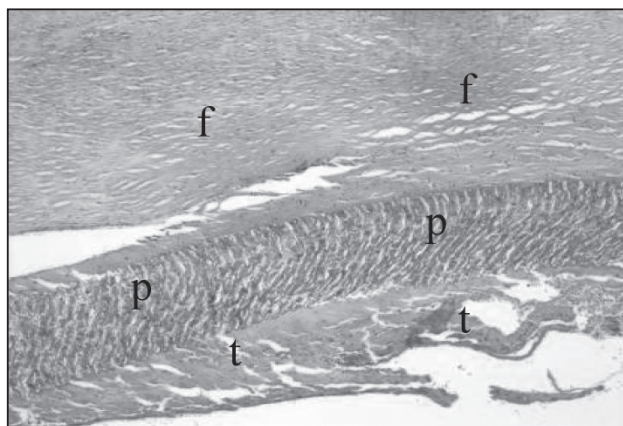
**Figura 3** - Conduto venoso femoral superficial.



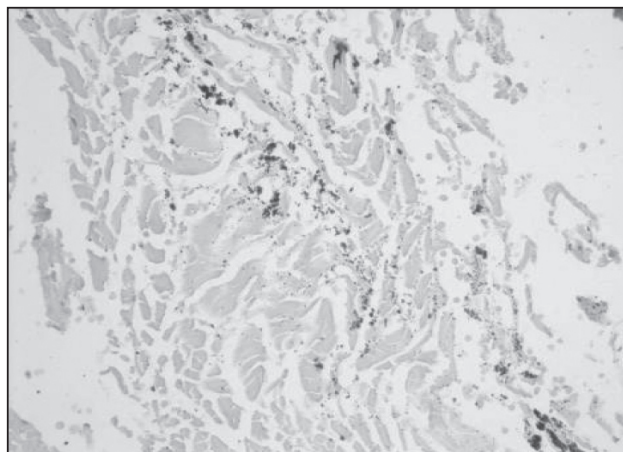
**Figura 4** - Enxerto aorto bi-ilíaco com veia femoral superficial.



**Figura 5** - Aderência enteroaórtica.



**Figura 6** - Faixa de material protético (p) com uma face revestida por espessa capa fibrosa densa (f). Na face oposta, depositam-se trombos (t) que englobam colônias bacterianas e células inflamatórias.



**Figura 7** - Colônias de cocos gram-positivos em meio a fibrina e tecido necrótico. Coloração de Gram para tecido (1.000x).

resistência a infecção, além de possuir superfície não trombogênica, apropriada para as revascularizações arteriais<sup>6</sup>.

O uso da veia safena magna no território aortofemoral tem apresentado resultado pobre, provavelmente devido à hiperplasia intimal e seu baixo calibre, com taxas de perviedade de apenas 40% em algumas casuísticas<sup>18,19</sup>. Por outro lado, os condutos utilizando as veias femoral superficial e poplítea apresentam baixa incidência de desenvolvimento de estenoses e baixo potencial de degeneração aneurismática<sup>20</sup>.

Ali et al., em acompanhamento de 187 pacientes submetidos a reconstruções aórticas com enxertos autógenos de seguimentos venosos femoropoplíteos, demonstraram perviedade primária assistida e secundária de 81 e 91%, respectivamente, em 7 anos. A taxa de mortalidade até 30 dias foi de 10% e a sobrevivência em 1 ano, de 87%, com taxa de salvamento de membro de 92,6%<sup>6</sup>. Destacaram ainda como fatores preditores independentes de mortalidade a idade e as complicações gastrointestinais, especialmente as FAE<sup>6,21,22</sup>.

Enxertos sintéticos embebidos com rimfampicina têm sido relatados na literatura com bons resultados em infecções pouco virulentas e limitadas a infecções de *S. epidermidis*, apesar do baixo seguimento desses pacientes<sup>11</sup>.

Estudo recente sugere que o uso de próteses revestidas com prata pode ser tão efetivo e seguro quanto o uso de aloenxertos arteriais, associado a um menor custo. Esta deve ser uma opção nos pacientes que não possuem enxertos homólogos disponíveis<sup>23</sup>.

No caso de nossa operação, observamos aderências aortoentéricas que foram desfeitas e suturadas primariamente. Não foi observada qualquer complicação gastrointestinal durante o pós-operatório. As experiências de alguns autores na literatura mostram que a reconstrução gastrointestinal é um determinante primário do desfecho dessa cirurgia e preconizam o isolamento do reparo das FAE com interposição de omento, para melhor isolamento das alças intestinais com o novo enxerto<sup>6</sup>.

O insucesso terapêutico dessas reconstruções está diretamente relacionado a algumas variáveis, como perda sanguínea maior que 3 L no intraoperatório, presença de insuficiência renal, risco clínico elevado (escore preconizado pela Sociedade Americana de Anestesia – ASA > 4) e presença de sepse<sup>5,6</sup>.

Na operação de nossa paciente, houve perda de 1.300 mL de sangue sem descompensação hemodinâmica durante o intra e pós-operatório, apresentando diurese satisfatória e mantendo níveis de creatinina sérica dentro da normalidade.

Uma manobra cirúrgica importante nesses casos é o desbridamento extenso dos tecidos aórticos e periaórticos infectados, assim como a lavagem copiosa com solução salina do leito de implante do novo enxerto. O tempo estimado dessas reconstruções varia de 6 a 11 horas segundo a literatura, sendo que a nossa cirurgia foi realizada em 6 horas<sup>21</sup>.

Quanto ao perfil bacteriológico das IPEAs, sabe-se que o *Staphylococcus aureus* é o agente etiológico preponderante nos casos das infecções de prótese, principalmente as precoces, enquanto que o *Staphylococcus epidermidis* tem apresentado aumento de incidência nas infecções mais tardias, no decorrer de vários meses e até anos. Além disso, devido a sua menor agressividade, são comumente associadas a culturas negativas da prótese, dos tecidos e das secreções periaórticas<sup>5</sup>. As infecções por bactérias anaeróbicas são mais graves, sendo associadas a sepsis e toxicidade sistêmica severa<sup>6</sup>.

Infecções fúngicas por *Candida glabrata* estão associadas a curso prolongado de múltiplos antibióticos, apresentando-se clinicamente como infecções crônicas, ocasionando sinais de desnutrição e debilidade geral. Está associada, frequentemente, à FAE e a desfechos desfavoráveis. Infecções por *Pseudomonas aeruginosa* e *Staphylococcus aureus* meticilina-resistentes são graves e podem estar vinculadas à ruptura aguda ou deiscência da linha de sutura dos enxertos com material autólogo<sup>24</sup>.

Em nosso caso, as culturas das secreções peri-prótese, além das culturas da prótese de Dacron e da endoprótese aórtica, mostraram-se negativas. Esse fato pode ser explicado devido à baixa virulência do micro-organismo e ao curso prolongado de antibióticos recebido pela paciente durante o período pré-operatório, uma vez que foram encontrados múltiplos cocos gram-positivos no exame anatomopatológico que não cresceram em meio de cultivo apropriado. Dados da literatura demonstram que 15% das culturas das IPEAs são negativas para o crescimento de micro-organismos<sup>6</sup>.

A piora da insuficiência venosa crônica após a retirada da veia femoral superficial tem se mostrado pouco prevalente nas descrições dos estudos clínicos, uma vez que a perviedade da veia femoral comum, profunda e poplítea infra-articular mantém o retorno venoso do membro acometido, não havendo edema importante ou aumento significativo da estase venosa<sup>25</sup>.

As veias femorais superficiais são adequadas para reconstruções aorto-femorais, porém não devem ser utilizadas nos pacientes com histórico de trombose venosa profunda. Apesar disso, até 80% dos pacientes com IPEA são candidatos a esse tipo de reconstrução<sup>19</sup>.

## Conclusão

Consideramos a reconstrução aortoiliaca com veia femoral superficial autógena uma boa opção nas IPEAs, pois a veia femoral superficial, além de ser um bom conduto, tem maior resistência à infecção; há também o fato de apresentar boa perviedade a longo prazo e taxa de morbimortalidade comparável aos enxertos extra-anatômicos.

## Referências

- Lawrence PF. Management of infected aortic grafts. *Surg Clin North Am.* 1995;75:783-97.
- Cairols MA, Simeon JM, Guerrero F, et al. Infected grafts require excision and extra-anatomic reconstruction: the motion. In: Greenhalgh RM, editor. *The evidence for vascular or endovascular reconstruction.* Philadelphia: W.B. Saunders; 2002. p. 235-51.
- Sladen JG, Chen JC, Reid JD. An aggressive local approach to vascular graft infection. *Am J Surg.* 1998;176:222-5.
- Hannon RJ, Wolfe JH, Mansfield AO. Aortic prosthetic infection: 50 patients treated by radical or local surgery. *Br J Surg.* 1996;83:654-58.
- Frankini AD, Cardozo MA, Lichtenfels E. Infecção em prótese vascular. In: Brito J, editor. *Cirurgia Vascular, Endovascular e Angiologia.* Rio de Janeiro: Revinter; 2006. p. 866-83.
- Ali AT, Modrall JG, Hocking J, et al. Long-term results of the treatment of aortic graft infection by in situ replacement with femoral popliteal vein grafts. *J Vasc Surg.* 2009;50:30-9.
- Reilly LM, Stoney RJ, Goldstone J, Ehrenfeld WK. Improved management of aortic graft infection: the influence of operation sequence and staging. *J Vasc Surg.* 1987;5:421-31.
- Seeger JM, Pretus HA, Welborn MB, Ozaki CK, Flynn TC, Huber TS. Long-term outcome after treatment of aortic graft infection with staged extra-anatomic bypass grafting and aortic graft removal. *J Vasc Surg.* 2000;32:451-61.
- Yeager RA, Taylor LM, Moneta GL, et al. Improved results with conventional management of infrarenal aortic infection. *J Vasc Surg.* 1999;30:76-83.
- O'Connor S, Andrew P, Batt M, Becquemin JP. A systematic review and meta-analysis of treatments for aortic graft infection. *J Vasc Surg.* 2006;44:38-45.
- Bandyk DF, Kinney EV, Riefsnyder TI, Kelly H, Towne JB. Treatment of bacteria-biofilm graft infection by in situ replacement in normal and immune-deficient states. *J Vasc Surg.* 1993;18:398-405.
- Bandyk DF, Novotney ML, Back MR, Johnson BL, Schmacht DC. Expanded application of in situ replacement for prosthetic graft infection. *J Vasc Surg.* 2001;34:411-20.
- Schulman ML, Badhey MR, Yatco R. Superficial femoral-popliteal veins and reversed saphenous veins as primary femoropopliteal bypass grafts: a randomized comparative study. *J Vasc Surg.* 1987;6:1-10.
- Schulman ML, Badhey MR, Yatco R, Pillari G. An 11-year experience with deep leg veins as femoropopliteal bypass grafts. *Arch Surg.* 1986;121:1010-5.
- Schulman ML, Schulman LG. Deep leg veins as femoropopliteal bypass grafts. *World J Surg.* 1990;14:843-5.
- Clagett GP, Bowers BL, Lopez-Viego MA, Rossi MB, Valentine RJ, Myers SI, et al. Creation of a neo-aortoiliac system from lower extremity deep and superficial veins. *Ann Surg.* 1993;218:239-48.
- Clagett GP, Valentine RJ, Hagino RT. Autogenous aortoiliac/femoral reconstructin from superficial femoral-popliteal veins: feasibility and durability. *J Vasc Surg.* 1997;25:255-66.
- Seeger JM, Wheeler JR, Gregory RT, Snyder SO, Gayle RG. Autogenous graft replacement of infected prosthetic grafts in the femoral position. *Surgery.* 1983;93:39-45.
- Clagett GP, Bowers BL, Lopez-Viego MA, et al. Creation of a neo-aortoiliac system from lower extremity deep and superficial veins. *Ann Surg.* 1993;218:239-49.
- Beck AW, Murphy EH, Hocking JA, Timaran CH, Arko FR, Clagett GP. Aortic reconstruction with femoral popliteal vein: graft stenosis incidence, risk and reintervention. *J Vasc Surg.* 2008;47:36-43.
- Valentine R, Timaran CH, Modrall GJ, Smith ST, Arko FR, Clagett GP. Secondary aortoenteric fistulas versus paraprosthetic erosions: is bleeding associated with worse outcome? *J Am Coll Surg.* 2008;207:922-7.
- Ali AT, McLeod N, Kalapatapu VR, Moursi MM, Eidt JF. Staging the neo-aortoiliac system: feasibility and short-term outcomes. *J Vasc Surg.* 2008;48:1125-30.
- Pupka A, Skora J, Janczak D, Plonek T, Marczak J, Szydełko T. In situ revascularisation with silver-coated polyester prostheses and arterial homografts in patients with aortic graft infection--a prospective, comparative, single-centre study. *Eur J Vasc Endovasc Surg.* 2011;41:61-7.
- Speziale F, Rizzo L, Sbarigia E, et al. P. Bacterial and clinical criteria relating to the outcome of patients undergoing in situ replacement of infected abdominal aortic grafts. *Eur J Vasc Endovasc Surg.* 1997;13:127-33.
- Modrall JG, Hocking JA, Timaran CH, et al. Late incidence of chronic venous insufficiency after deep vein harvest. *J Vasc Surg.* 2007;46:520-5.

### Correspondência:

Patrick Bastos Metzger  
Rua Maestro Callia, 271 – Vila Mariana  
CEP 04012-100 – São Paulo (SP), Brasil  
E-mail: patrickvascular@gmail.com

### Contribuições dos autores:

Concepção e desenho do estudo: PBM, NMI, HAB.  
Análise e interpretação dos dados: PBM, NMI, FHR, AMK  
Coleta de dados: PBM, FOL, FMRA  
Redação do artigo: PBM, FMRA  
Revisão crítica do texto: PBM, NMI, AMK  
Aprovação final do artigo\*: PBM, HAB, FMRA, FOL, BLA, ESJ, FHR, AMK, NMI  
Análise estatística: PBM, ESJ, BLA  
Responsabilidade geral pelo estudo: PBM, NMI  
Informações sobre financiamento: PBM, NMI

\* Todos os autores leram e aprovaram a versão final submetida ao J Vasc Bras.