

Coordenador: Fausto Miranda Jr.

Paciente com hipertensão arterial renovascular que evoluiu com anúria

A case of anuria developed in a patient with renovascular hypertension

Telmo P. Bonamigo¹, Nilon Erling Jr.², Márcio Luis Lucas², João C. Goldani³

Parte II – O que foi feito

Partiu-se do princípio que o momento ideal para o tratamento desta paciente teria sido por ocasião da primeira internação. Como não houve esta indicação, e como se conhece o resultado da falta do tratamento específico, a terapêutica que indicamos foi a endarterectomia da artéria renal direita recentemente trombosada. A cirurgia consistiu em secção da artéria renal direita, na sua emergência, e arteriorrafia primária da aorta neste local. Procedeu-se o resfriamento do rim direito com solução de Ringer Lactato gelado e de imediato fez-se a endarterectomia por eversão. A artéria renal foi reimplantada na parede lateral da aorta, 1,5 cm abaixo da sua posição anterior (Figura 2). O tempo de pinçamento da artéria renal foi de 37 minutos. Houve recuperação da função renal, com 120 ml de volume urinário nas primeiras 24 horas, e volume urinário crescente nos próximos dias, como está demonstrado na Tabela 1. Os níveis de creatinina também estão na mesma tabela. A paciente foi submetida a quatro sessões de hemodiálise,

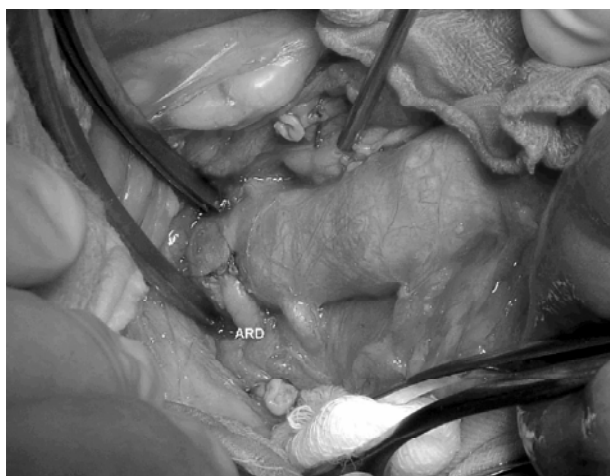


Figura 2 - Detalhe cirúrgico do reimplante da artéria renal direita (ARD) após a endarterectomia por eversão.

sendo a última no oitavo dia de pós-operatório. Como intercorrência, foi identificado um fenômeno ateroembólico caracterizado por dedo azul no hálux direito, que evoluiu a contento.

A paciente encontra-se assintomática após 8 meses de procedimento, com hipertensão arterial controlada por atenolol 100 mg/dia, furosemida 80 mg/dia e nifedipina 60 mg/dia, além de diurese com volume crescente. A dosagem de creatinina está atualmente em 4,3 mg/dl.

1. Professor adjunto de Cirurgia Vascular, Fundação Faculdade Federal de Ciências Médicas de Porto Alegre (FFFCMPA), Porto Alegre. Chefe do Serviço de Cirurgia Vascular, Santa Casa de Misericórdia de Porto Alegre, RS.

2. Residente de Cirurgia Vascular, FFFCMPA, Porto Alegre, RS.

3. Professor adjunto de Nefrologia, FFFCMPA, Porto Alegre, RS.

Tabela 1 - Evolução da função renal no pós-operatório

Dias	pré 4	pré 3	pré 2	pré 1	cir	pós 1	pós 2	pós 3	pós 4	pós 5	pós 6	pós 7	pós 8	pós 9	pós 10	8 m
Hemodiálise	x	x	x	-	-	x	x	-	-	x	-	-	x	-	-	
Urina						120	250	550	800	600	900	1000	800	1500	1400	
Creatinina		3,6		3,7		5,2	5,4	4,7	6,2	6,2	-	6,9	7,0	-	5,2	4,3

O controle do reimplante da artéria renal direita, feito por eco-Doppler colorido (Figura 3), demonstrou:

1. perviedade da artéria renal reimplantada;
2. velocidade sistólica máxima (VSM) na saída da artéria renal de 140 cm/s;
3. VSM na aorta, ao nível da artéria renal, de 60 cm/s;
4. relação VSM entre artéria renal direita e aorta < 3;
5. fluxo intraparenquimatoso, com curva espectral de padrão usual.

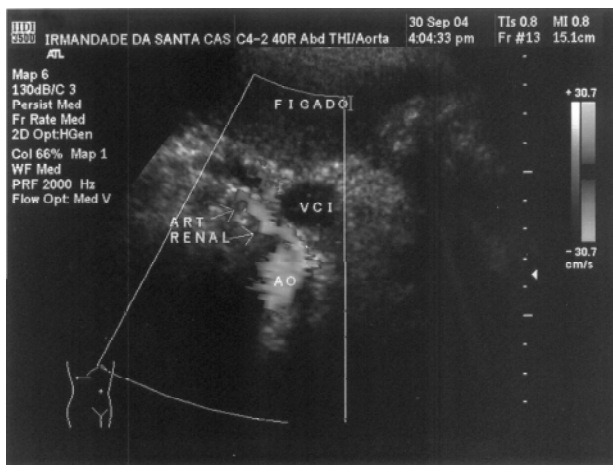


Figura 3 - Eco-Doppler colorido, em corte axial direito, demonstrando a artéria renal direita reimplantada na aorta abdominal.

Comentários

Este caso caracteriza a evolução típica da doença ateromatosa da artéria renal, determinando hipertensão renovascular e evoluindo para a forma típica da nefropatia isquêmica com edema agudo de pulmão, em duas ocasiões.

É importante, frente a um caso clínico com doença estenosante/oclusiva da artéria renal, ouvir o parecer de pessoas experientes com a terapêutica específica. A comparação das possíveis alternativas enriquece a indicação do tratamento, pois dar-se-á ao paciente não somente uma alternativa, ou a negativa dela, como aconteceu na primeira internação.

Trata-se, no entanto, de procedimento cirúrgico que exige um grau maior de diferenciação técnica de quem se propõe a realizá-lo. O sucesso cirúrgico determina a remoção do paciente do programa de hemodiálise com repercussões econômicas para a sociedade e benefícios de toda ordem para o indivíduo.

Correspondência:

Telmo P. Bonamigo

Rua Coronel Bordini, 675/303

CEP 90440-001 - Porto Alegre, RS

Tel./Fax: (51) 3333.1642

E-mail: telmobonamigo@terra.com.br