

Transposição subclávio-carotídea. Uma opção para tratamento da lesão da artéria subclávia

*Subclavian-carotid transposition.
An option for the surgical management of subclavian artery lesions*

Luís Henrique Gil França¹, Caroline Gomes Bredt², Henrique Jorge Stahlke Jr.³

Resumo

Objetivo: O propósito deste artigo é o de relatar, através de um estudo retrospectivo, a experiência do serviço com a realização da transposição subclávio-carotídea.

Pacientes e método: No período de janeiro de 1993 a julho de 2002, foram realizadas 10 cirurgias do tipo transposição subclávio-carotídea em 10 pacientes do Serviço de Cirurgia Vascular do Hospital de Clínicas da Universidade Federal do Paraná. A idade dos pacientes variou de 36 a 75 anos, com média de 55,6 anos. Seis pacientes eram do sexo feminino e quatro pacientes eram do sexo masculino. Com relação ao quadro clínico, sete pacientes tinham claudicação de membro superior para pequenos esforços e três pacientes apresentavam quadro de embolização distal. Sete pacientes apresentavam lesões na artéria subclávia esquerda e três pacientes na artéria subclávia direita. Angiografia para confirmação diagnóstica e planejamento cirúrgico foi realizada em todos os pacientes. O acesso cirúrgico foi através de uma incisão única supraclavicular do lado acometido.

Resultados: O resultado pós-operatório foi de alívio significativo dos sintomas relacionados à obstrução subclávia. A mortalidade foi nula. Não foi registrada nenhuma lesão de nervo frênico ou vago ou outros nervos periféricos. Não ocorreu nenhum caso de ataque isquêmico transitório ou acidente vascular cerebral. Durante o seguimento, todos os pacientes foram submetidos ao eco-Doppler, que mostrou perviedade dos vasos operados e ausência de sinais de estenoses.

Conclusão: A transposição subclávio-carotídea mostrou ser uma técnica útil e de relativa facilidade, que evita o uso de enxertos sintéticos e possibilita a realização de apenas uma anastomose.

Palavras-chave: aterosclerose, artéria subclávia, lesões.

Abstract

Objective: The purpose of this retrospective study was to report our experience in performing subclavian carotid transpositions.

Patients and method: From January 1993 to July 2002, 10 patients underwent subclavian carotid transpositions at the Division of Vascular Surgery at Hospital de Clínicas of Universidade Federal do Paraná (Brazil). The age of the patients ranged from 36 to 75 years, with an average age of 55.6 years. There were six females and four males. Seven patients presented with upper extremity claudication and three with distal embolization. Seven patients had left subclavian artery lesions and three patients had right subclavian artery lesions. All patients underwent arteriography in order to confirm the diagnosis. Surgery was performed using a single supraclavicular incision.

Results: The postoperative result was a significant relief of the symptoms related to subclavian occlusion in all patients. There were no postoperative deaths. No injury to the phrenic, vagal or other peripheral nerves was diagnosed. No postoperative transient ischemic attacks or cerebrovascular accidents occurred. During follow-up, Doppler ultrasound evaluations were performed on all patients to confirm patency and absence of stenosis.

Conclusion: The subclavian-carotid transposition is an effective and relatively easy procedure that avoids the use of prosthetic grafts and obviates the need for a second anastomosis.

Key words: atherosclerosis, subclavian artery, lesions.

1. Cirurgião vascular. Mestre em Clínica Cirúrgica, Universidade Federal do Paraná (UFPR), Curitiba, PR.

2. Cirurgiã vascular. Ex-residente do serviço de Cirurgia Vascular, Hospital de Clínicas, UFPR, Curitiba, PR.

3. Professor adjunto e Coordenador da Disciplina de Cirurgia Vascular, Hospital de Clínicas, UFPR, Curitiba, PR.

Artigo submetido em 11.04.03, aceito em 29.12.03.

A doença oclusiva aterosclerótica dos troncos supra-aórticos é relativamente incomum e pode apresentar-se clinicamente com sintomas relacionados à insuficiência cérebro-vascular, claudicação de membro superior ou embolização distal¹. A primeira reconstrução bem-sucedida de uma oclusão de um tronco supra-aórtico, através de acesso transtorácico, foi descrita em 1958 por DeBakey et al.¹.

Com o desenvolvimento das técnicas extratorácicas de correção da lesão da artéria subclávia, esses procedimentos mostraram-se eficazes e de baixa morbimortalidade em comparação com as transtorácicas^{2,3}. As técnicas extratorácicas possuem a vantagem de evitar uma toracotomia ou esternotomia, principalmente nos casos de pacientes idosos ou de alto risco. Essas técnicas incluem: ponte carótida-subclávia, carótida-axilar, subclávio-subclávia e axilo-axilar, e transposição subclávio-carotídea^{3,4}.

Atualmente, com o advento das técnicas endovasculares, novos métodos de tratamento das lesões de troncos supra-aórticos têm sido desenvolvidos com resultados satisfatórios². O objetivo deste artigo é relatar a experiência do Serviço de Cirurgia Vascular do Hospital de Clínicas de Curitiba com a realização da transposição subclávio-carotídea.

Pacientes e método

No período de janeiro de 1993 a julho de 2002, foram analisados, através de estudo retrospectivo, os prontuários de 10 pacientes com diagnóstico de estenose/oclusão de artéria subclávia, e que foram submetidos a dez cirurgias do tipo transposição subclávio-carotídea no serviço de Cirurgia Vascular do Hospital de Clínicas da Universidade Federal do Paraná. Os dados demográficos e clínicos estão listados nas Tabelas 1 e 2.

Tabela 1 - Dados demográficos dos pacientes estudados

Dados demográficos	Pacientes
Idade média	55,6
Sexo feminino	6
Tabagismo	8
Hipertensão	4
Diabetes	2
DPOC*	1
Doença coronariana	1

* DPOC: Doença pulmonar obstrutiva crônica.

Tabela 2 - Sintomas e sinais clínicos dos pacientes estudados

Sintomas e sinais clínicos	Pacientes
Claudicação de membro superior	7
Embolização distal	2
Sintoma vertebro-basilar	1
Tontura e dor em membro superior	1

Apenas os pacientes com lesão devido à doença oclusiva aterosclerótica do primeiro segmento da artéria subclávia foram incluídos neste estudo. O diagnóstico definitivo foi estabelecido através da arteriografia, que demonstrou estenose crítica na origem da artéria subclávia esquerda em seis casos e na origem da artéria subclávia direita em três casos. Em apenas um caso o paciente tinha obstrução completa da artéria subclávia esquerda. Em dois pacientes foi confirmada, através da arteriografia, a síndrome do roubo subclávio, porém apenas um paciente apresentava queixas compatíveis com essa síndrome. Além da arteriografia, os pacientes foram submetidos ao eco-Doppler, que confirmou as lesões em artérias subclávias e, também, demonstrou ausência de lesões em artérias carótidas e vertebrais (apenas dois pacientes possuíam estenose não significativa de bulbo carotídeo bilateral). A indicação de cirurgia foi a presença de sintomatologia clínica relacionada à lesão de artéria subclávia encontrada. Os pacientes assintomáticos não foram operados e estão em acompanhamento ambulatorial.

Com relação à técnica cirúrgica, todos os pacientes foram operados sob anestesia geral, e a incisão usada foi do tipo supraclavicular horizontal. Procedem-se à abertura do músculo platísmo e fásia cervical superficial e exposição da veia jugular externa, que pode ser ligada, se necessário. Após identificação do nervo frênico, o músculo escaleno anterior é dividido, tomando cuidado com o ducto torácico à esquerda. Assim, a artéria subclávia é exposta, e seus ramos escapular posterior, tronco tireocervical, artéria mamária interna e principalmente a artéria vertebral são identificados e reparados. A veia jugular interna é dissecada cuidadosamente e retraída lateralmente para exposição da artéria carótida comum (Figura 1). Após a administração de heparina endovenosa, a artéria subclávia é pinçada, mobilizada medialmente e seccionada, sendo o coto proximal ligado através de sutura contínua com fio de prolene 4.0. A artéria carótida comum é pinçada lateralmente

para facilitar a mobilização dos vasos (Figura 2). A anastomose do coto distal da artéria subclávia com a artéria carótida comum é então realizada, tipo término-lateral, com fio de prolene 5.0 (Figura 3). Após o fechamento da incisão, é feita drenagem cervical, que será mantida por 24 horas. Em todos os casos foi realizado exame anatomopatológico, que confirmou tratar-se apenas de casos de aterosclerose da artéria subclávia.

Com base na comparação das medidas de pressão de ambos os membros superiores e do eco-Doppler, os pacientes foram acompanhados, no ambulatório do Hospital de Clínicas da UFPR, por um período que variou de 6 meses a 8 anos.

Resultados

O resultado pós-operatório foi de alívio significativo dos sintomas relacionados à obstrução da artéria subclávia em todos os pacientes. A mortalidade foi nula. Não foi registrada nenhuma lesão de nervo frênico, vago ou outros nervos periféricos, e também nenhum caso de ataque isquêmico transitório ou acidente vascular cerebral (AVC). Não ocorreu nenhuma complicação respiratória ou da ferida cirúrgica (hematoma, drenagem linfática, infecção, entre outras) no período pós-operatório, e não houve necessidade de transfusão sanguínea em nenhum paciente. Após o procedimento, o tempo de internamento hospitalar foi, em média, de 3 dias. Durante

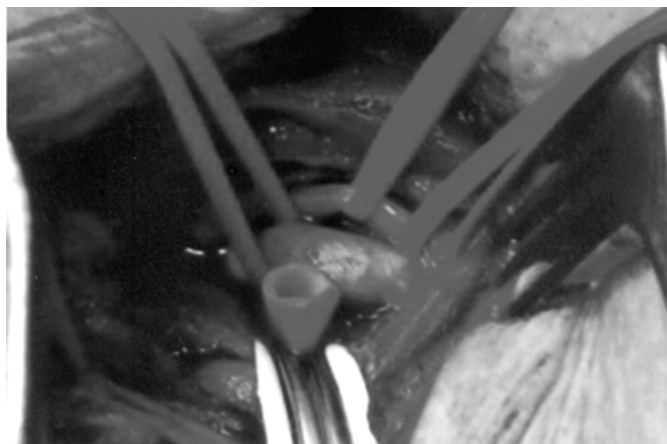


Figura 1 - Relação entre a artéria subclávia, a artéria carótida comum e a veia jugular.

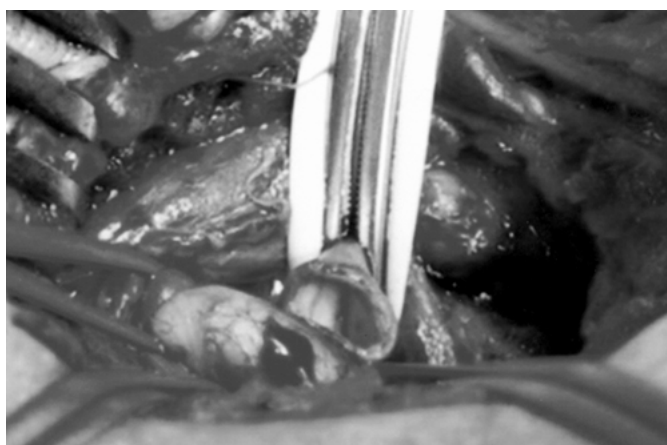


Figura 2 - Clampeamento da artéria subclávia e arteriotomia.

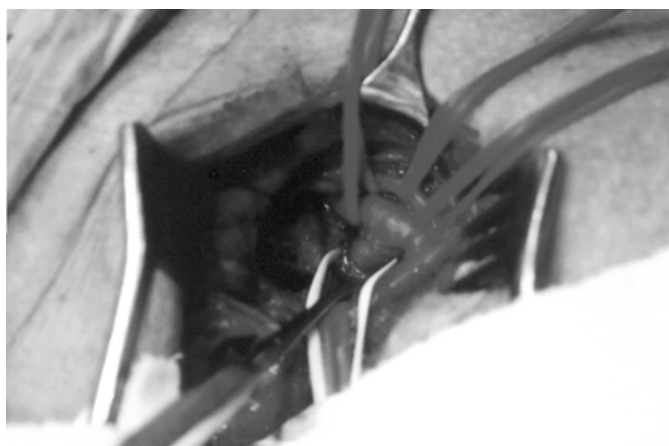


Figura 3 - Aspecto final da cirurgia mostrando anastomose subclávio-carotídea.

o seguimento, que variou de 6 meses a 8 anos, todos os pacientes foram submetidos ao eco-Doppler que mostrou perviedade dos vasos operados e ausência de sinais de estenoses e à comparação das medidas de pressão de ambos os membros superiores, que não excedeu a 5 mmHg. Não houve óbito tardio (30 dias após a cirurgia e durante o seguimento) e nenhum paciente foi perdido durante o seguimento.

Discussão

As lesões da artéria subclávia que necessitam de correção cirúrgica são relativamente raras, porém são mais frequentes que as das artérias inominada e carótida comum². A artéria subclávia esquerda é mais acometida pela doença aterosclerótica que a direita, e está envolvida em aproximadamente 70% dos casos de pacientes sintomáticos². A estimativa da prevalência da doença oclusiva isolada da artéria subclávia é difícil, devido ao fato de muitos pacientes serem assintomáticos². Uma razão para a escassez de sintomas é a grande rede de circulação colateral presente e a evolução lenta e, muitas vezes, benigna da doença oclusiva da artéria subclávia³.

Os mecanismos da sintomatologia podem ser de natureza hemodinâmica ou embólica. Contorni, em 1960, descreveu radiologicamente a “síndrome do roubo da artéria subclávia” (inversão do fluxo da artéria vertebral ipsilateral distal a uma lesão proximal) em um paciente assintomático pela primeira vez⁵. Esses sintomas parecem ocorrer apenas quando

o exercício do membro superior aumenta a demanda de fluxo sanguíneo e o “roubo” da circulação cerebral posterior. Muito questionada por vários cirurgiões vasculares, essa síndrome não parece ser uma indicação única para cirurgia².

Lesões sintomáticas estão associadas a lesões oclusivas de artérias vertebrais e carótidas em 35 a 85% dos pacientes. Em geral, é provável que essas lesões causem insuficiência vertebro-basilar devido à progressão da doença aterosclerótica, trombose ou atero-embolização, associadas ou não com lesões das artérias vertebrais, carótidas ou inominada. Outra síndrome descrita devido à doença proximal da artéria subclávia é a isquemia do miocárdio em pacientes submetidos à ponte coronária com artéria mamária interna^{2,4}.

Todavia, em alguns casos, a etiologia dos sintomas talvez não seja tão evidente principalmente na presença de lesões do eixo vertebro-basilar e das artérias carótidas, que podem confundir o diagnóstico preciso da causa dos sintomas. Pacientes com sintomas vertebro-basculares e com lesões significativas de artéria subclávia e carótida geralmente são submetidos primeiramente à endarterectomia carotídea ou em combinação com ponte carótida-subclávia ou transposição subclávio-carotídea. Porém, a morbidade aumenta em procedimentos combinados, devido ao maior risco de AVC²⁻⁴.

Parrott foi o primeiro a relatar a transposição da artéria subclávia para a artéria carótida comum em 1964⁶. A transposição subclávio-carotídea (TSC)

mostrou ser uma técnica útil, pois evita o uso de enxertos sintéticos e, por meio dela, apenas uma anastomose é realizada. Esse procedimento resulta em uma conformação mais anatômica dos vasos operados. As contra-indicações são: (1) a presença de um enxerto da artéria mamária interna esquerda para as artérias coronárias; (2) a extensão de lesão aterosclerótica além da origem da artéria vertebral; e (3) a origem proximal da artéria vertebral².

O risco de AVC parece ser baixo em pacientes submetidos à TSC. Schardey et al., revisando 108 pacientes submetidos à transposição subclávio-carotídea, relatam apenas dois casos de ataque isquêmico transitório e nenhum caso de AVC. Relatam uma patência em 70 meses de 100%. Neste estudo, os autores tiveram uma taxa nula de AVC no pós-operatório⁷.

Vários estudos mostram baixas taxas de morbimortalidade e excelentes taxas de patência a longo prazo. No presente trabalho, a mortalidade foi nula, e a patência a longo prazo foi de 100%. Comparando a transposição subclávio-carotídea com a ponte carótida-subclávia (PCS), Deriu et al. referem 100% de patência para TCS e 66% para PCS, concluindo que a TSC deve ser o procedimento de escolha para as lesões proximais de artéria subclávia⁸. Cinà et al. referem melhores taxas de patência e alívio dos sintomas em pacientes submetidos à TSC⁹. Edwards et al. referem que a TSC deve ser o tratamento de escolha para as lesões de artéria subclávia proximal quando comparada às técnicas extratorácicas¹⁰. Van der Vliet et al. não encontraram diferença tanto na morbidade, quanto na mortalidade. As taxas de patência foram, respectivamente, 100% em 10 anos para TSC e 62% em 5 anos e 52% em 10 anos para a PCS¹¹. Sterpetti et al., fazendo a mesma comparação, encontrou 100% de patência para TSC e 85% para a PCS em 7 anos¹². Sandmann et al. relatam mortalidade de 1,4% e 95% de patência em 72 pacientes operados. Os mecanismos de trombose do enxerto e embolização distal podem ser a diferença entre as taxas de AVC para os dois procedimentos¹³.

Atualmente, com o advento das técnicas endovasculares (angioplastia e colocação de *stent*), novos métodos de tratamento das lesões de troncos supra-aórticos têm sido desenvolvidos com resultados satisfatórios, demonstrando baixa morbidade, menor tempo de hospitalização e altas taxas de sucesso¹⁴⁻¹⁶. Romiti et al.

referem que a revascularização da artéria subclávia é efetiva, tanto com procedimentos cirúrgicos como com a angioplastia, porém neste trabalho não foi realizada a transposição subclávio-carotídea¹⁷. Todavia, durante o seguimento, as taxas de patência primárias em 4 anos variaram de 73 a 84%, com taxas secundárias variando de 90 a 94%. Comparando estes dados, Ballotta et al. e Cinà et al. sugerem que a TSC deve ser o tratamento de escolha para as lesões proximais de artéria subclávia¹⁸.

Conclusão

A transposição subclávio-carotídea mostrou ser uma técnica útil, executada com relativa facilidade, que evita o uso de enxertos sintéticos e exige apenas uma anastomose. O procedimento realizado resulta em uma conformação mais anatômica dos vasos operados, com boas taxas de patência e baixa morbi-mortalidade.

Referências

1. DeBakey ME, Morris GC, Jordan GL Jr, Cooley DA. Segmental thrombo-obliterative disease of branches of aortic arch. JAMA 1958;166:998-1003.
2. Cherry KJ Jr. Arteriosclerotic occlusive disease of brachiocephalic arteries. In: Rutherford RB (editor). Vascular Surgery. 5th ed. Philadelphia: W. B. Saunders Co.; 2000. p. 1140-1162.
3. Owens LV, Tinsley EA Jr, Criado E, Burnham SJ, Keagy BA. Extrathoracic reconstruction of arterial occlusive disease involving the supraaortic trunks. J Vasc Surg 1995;22:217-22.
4. Salam TA, Lumsden AB, Smith RB III. Subclavian artery revascularization: a decade of experience with extrathoracic bypass procedures. J Surg Res 1994;56:387-92.
5. Contorni L. Il circolo collaterale vertebro-vertebrale nella obliterazione dell'arteria succlavia alla sua origine. Minerva Chir 1960;15:268-71.
6. Parrott JC. The subclavian steal syndrome. Arch Surg 1964;88:661-5.
7. Schardey HM, Meyer G, Rau HG, et al. Subclavian carotid transposition: an analysis of a clinical series and a review of the literature. Eur J Vasc Endovasc Surg 1996;12:431-6.
8. Deriu GP, Milite D, Verlati F, et al. Surgical treatment of atherosclerotic lesions of subclavian artery: carotid-subclavian bypass versus subclavian-carotid transposition. J Cardiovasc Surg 1998;39:729-34.
9. Cinà CS, Safar HA, Laganà A, Arena G, Clase C. Subclavian carotid transposition and bypass grafting: consecutive cohort study and systematic review. J Vasc Surg 2002;35:422-9.
10. Edwards WH Jr, Tapper SS, Edwards WH Jr, et al. Subclavian revascularization. A quarter century experience. Ann Surg 1994;219:673-8.

11. van der Vliet JA, Palamba HW, Scharn DM, et al. Arterial reconstruction for subclavian obstructive disease: a comparison of extrathoracic procedures. *Eur J Vasc Endovasc Surg* 1995; 9:454-8.
12. Sterpetti AV, Schultz RD, Farina C, Feldhaus RJ. Subclavian artery revascularization: a comparison between carotid-subclavian artery bypass and subclavian carotid transposition. *Surgery* 1989;106:624-32.
13. Sandmann W, Kniemeyer HW, Jaeschock R, Hennerici M, Aulich A. The role of subclavian carotid transposition in surgery for supra-aortic occlusive disease. *J Vasc Surg* 1987;5: 53-8.
14. Rodriguez-Lopez JA, Werner A, Martinez R, et al. Stenting for atherosclerotic occlusive disease of the subclavian artery. *Ann Vasc Surg* 1999;13:254-60.
15. Al-Mubarak N, Liu MW, Dean LS, et al. Immediate and late outcomes of subclavian artery stenting. *Cathet Cardiovasc Interv* 1999;46:169-72.
16. Henry M, Amor M, Henry I, et al. Percutaneous transluminal angioplasty of the subclavian arteries. *J Endovasc Surg* 1999;6: 33-41.
17. Romiti M, Mazzetti MPV, Romiti N, et al. Cirurgia reconstrutiva e angioplastia no tratamento de nove doentes portadores de oclusões crônicas das artérias subclávias. *Cir Vasc Angiol* 1997;13:65-70.
18. Ballotta E, Da Giau G, Abbruzzese E, et al. Subclavian carotid transposition for symptomatic subclavian artery stenosis or occlusion: A comparison with the endovascular procedure. *Int Angiol* 2002;21:138-44.

Correspondência:
Luís Henrique Gil França
Rua Coronel Dulcídio, 1189/1801
CEP 80250-100 – Curitiba, PR
Tel.: (41) 343.0963
E-mail: luishgf@hotmail.com